

УДК 616-002.2/616-031.69-616.62-002.291+616.62-007.61

Д.В. Шевчук

Проблема бульозного циститу у дітей із нервово-м'язовою дисфункцією сечового міхура

Житомирська обласна дитяча клінічна лікарня, с. Станишівка, Україна
Житомирський державний університет імені Івана Франка, Україна
Національна медична академія післядипломної освіти імені П.Л. Шупика, м. Київ, Україна

SOVREMENNAYA PEDIATRIYA.2019.3(99):13-17; doi 10.15574/SP.2019.99.13

Бульозний цистит (*Cystitis cystica et glandularis*) — хронічне запалення стінки сечового міхура внаслідок рецидивних інфекцій сечових шляхів. Потребує тривалого лікування, часто супроводжує порушення уродинаміки у дитячому віці. Високий відсоток рецидивування. Чим раніше розпочате комплексне лікування, тим кращі результати.

Мета: встановити зв'язок між розвитком бульозного циститу та нервово-м'язовою дисфункцією сечового міхура у дитячому віці.

Матеріали і методи. У роботі проаналізовано досвід діагностики та лікування 69 хворих із нервово-м'язовою дисфункцією сечового міхура, яким проводилась діагностична уретроцистоскопія у зв'язку із рецидивною інфекцією сечових шляхів і діагностовано хронічний бульозний цистит (ХБЦ), за останні 10 років.

Результати. Встановлено, що з роками збільшується кількість хворих на ХБЦ. Досліджено тип нервово-м'язової дисфункції сечового міхура, проведено культуральну характеристику збудників запального процесу.

Висновки. Лікування бульозного циститу при діагностованому порушенні уродинаміки потребує не лише антибактеріальної та протизапальної терапії, але й медіаторної, з урахуванням типу дисфункції сечового міхура.

Ключові слова: хронічний бульозний цистит, нервово-м'язова дисфункція сечового міхура, діти.

The problem of cystitis cystica et glandularis In Children With Neuromuscular Dysfunction Of The Bladder

D.V. Shevchuk

Zhytomyr Oblast Children's Clinical Hospital of Zhytomyr Oblast State Administration, Stanishevka, Ukraine

Zhytomyr Ivan Franko State University, Ukraine

Shupyk National Medical Academy of Postgraduate Education, Kyiv, Ukraine

Cystitis cystica et glandularis — chronic inflammation of the bladder wall due to recurrent urinary tract infections. It requires long-term treatment, often accompanied by urodynamic disorders in childhood. High rate of relapse. The earlier the complex treatment is started, the better the results.

Objective: to establish a connection between the development of cystitis cystica et glandularis and neuromuscular bladder dysfunction in childhood.

Materials and methods. The article analyzes the experience of diagnosis and treatment of 69 patients with neuromuscular dysfunction of the bladder, which was diagnosed by urethrocytoscopy due to relapsing urinary tract infection and diagnosed by cystitis cystica et glandularis over the past 10 years.

Results. It has been established that over the years the number of patients with cystitis cystica increases. The type of neuromuscular dysfunction of the bladder, the cultural characteristics of the pathogens of the inflammatory process are investigated. Conclusions. Treatment of cystitis cystica et glandularis in diagnosed disorders of urodynamics requires not only antibacterial and anti-inflammatory therapy, but also mediator, taking into account the type of bladder dysfunction.

Key words: cystitis cystica et glandularis, neuromuscular bladder dysfunction, children.

Проблема буллезного цистита у дітей с нервно-мышечной дисфункцией мочевого пузыря

Д.В. Шевчук

Житомирская областная детская клиническая больница, с. Станышівка, Украина

Житомирский государственный университет имени Ивана Франко, Украина

Национальная медицинская академия последипломного образования имени П.Л. Шупика, Киев, Украина

Буллезный цистит (*Cystitis cystica et glandularis*) — хроническое воспаление стенки мочевого пузыря вследствие рецидивирующих инфекций мочевых путей. Требуется длительного лечения, часто сопровождается нарушением уродинамики в детском возрасте. Высокий процент рецидивирования. Чем раньше начато комплексное лечение, тем лучше результаты.

Цель: определить связь между развитием буллезного цистита и нервно-мышечной дисфункцией мочевого пузыря в детском возрасте.

Материалы и методы. В работе проанализирован опыт диагностики и лечения 69 больных с нервно-мышечной дисфункцией мочевого пузыря, которым проводилась диагностическая уретроцистоскопия в связи с рецидивирующей инфекцией мочевых путей и диагностирован хронический буллезный цистит (ХБЦ), за последние 10 лет.

Результаты. Установлено, что с годами увеличивается количество больных ХБЦ. Исследован тип нервно-мышечной дисфункции мочевого пузыря, проведена культуральная характеристика возбудителей воспалительного процесса.

Выводы. Лечение буллезного цистита при диагностированном нарушении уродинамики требует не только антибактериальной и противовоспалительной терапии, но и медіаторної, с учетом типа дисфункции мочевого пузыря.

Ключевые слова: хронический буллезный цистит, нервно-мышечная дисфункция мочевого пузыря, дети

Вступ

Бульозний цистит (*Cystitis cystica et glandularis*) — хронічне запалення стінки сечового міхура внаслідок рецидив-

них інфекцій сечових шляхів. Вважається досить рідкісним захворюванням, іноді може супроводжуватись болем та гематурією, як при карциномі сечового міхура. Потребує

тривалого регулярного ендоскопічного дослідження, враховуючи певний ризик малігнізації.

За даними D. Milosevic та співавт. (2010), бульозний цистит може бути вилікований тривалою хіміопрофілактикою sulfamethoxazole-trimethoprim/nitrofurantoin (тривалість не менше року). Також автори дослідили, що у 50% дітей, у яких немає органічної патології сечових шляхів, відмічаються уродинамічні порушення [1]. Kristina Vrljicak та співавт. (2013) встановили, що чим менший час від початку лікування бульозного циститу, тим кращий результат і, відповідно, якість життя [3]. Amit Sharma та співавт. (2016) описали клінічний випадок бульозного циститу у 13-річного хлопчика, який був схожий на неоплазію уротелію та потребував хірургічного лікування у вигляді відкритого видалення зміненої слизової [4]. Схожий випадок описали і Christopher Bastianpillai та співавт. (2018) [2]. J.X. Zhu та співавт. (2012) описали випадок обструкції вічка сечовода розростаннями при хронічному бульозному циститі (ХБЦ) у дорослого пацієнта [9].

Yongliang Ni та співавт. (2017) на імуногістохімічному рівні довели ефективність інстиляцій гіалуронової кислоти у просвіт сечового міхура при ХБЦ. Щоправда дослідження проводились на тваринах та серед дорослої популяції [6].

Традиційна терапія бульозного циститу у 82,3% випадків призводить до рецидивування протягом першого місяця після лікування. Також доведена роль *C. trachomatis* у розвитку бульозного циститу [5].

Таким чином, питання ХБЦ потребує більш детального вивчення, зокрема в аспекті його взаємозв'язку із порушенням функції сечового міхура.

Мета дослідження: встановити зв'язок між розвитком бульозного циститу та нервово-м'язовою дисфункцією сечового міхура у дитячому віці.

Матеріал і методи дослідження

Проаналізовано досвід діагностики та лікування 69 хворих із нервово-м'язовою дисфункцією сечового міхура, яким проводилась діагностична уретроцистоскопія у зв'язку із рецидивуванням інфекції сечових шляхів і діагностовано ХБЦ, за період 2009–2018 роки. Розподіл за статтю: хлопчиків — 18 (26,1%), дівчаток — 51 (73,9%). Середній вік пацієнтів становив 6,7 року.

Інформована згода офіційних представників пацієнтів отримана відповідно до чинного законодавства у сфері охорони здоров'я.

Для ендоскопічного дослідження сечових шляхів застосовувалися педіатричні моделі ендоскопічного інструментарію провідних виробників.

Дослідження проводилось винятково під загальною анестезією у комбінації із місцевими анестетиками/лубрикантами. Перед цистоскопією проводився огляд меатуса. Після встановлення цистоскопа огляд уретри проводиться по ходу залежно від необхідності першочергового огляду уретри у зв'язку із підозрою на інфравезикальну обструкцію органічного генезу (клапан задньої уретри, стриктура уретри тощо). Далі оглядається шийка сечового міхура на предмет її контрактури чи зяяння. Після входження у сечовий міхур визначається кількість залишкової сечі, сечовий міхур заповнюється підігрітим до температури тіла стерильним розчином у індивідуальному віковому об'ємі. Таким чином, у ході ендоскопічного дослідження аналізувались стан уретри та шийки сечового міхура, вміст просвіту сечового міхура, стан слизової та стінки сечового міхура, локалізація вічок сечоводів та їх функція. Діагностика ХБЦ проводилась на основі візуальної оцінки ураження слизової сечового міхура, що характеризувалась наявністю утворень на слизовій бульозного характеру з ознаками геморагічного компоненту або без нього (рис. 1, 2).

Результати дослідження та їх обговорення

За типом нервово-м'язової дисфункції сечового міхура відмічено наступний розподіл: гіпотонічний (гіпоректорний) сечовий міхур — 56 (81,2%), гіперрефлекторний — 13 (18,8%). Тип дисфункції сечового міхура встановлювався на підставі клінічних даних, уродинамічного та ультразвукового досліджень.

Останніми роками реєструється збільшення кількості хворих на ХБЦ. Така ситуація може бути пов'язана як із покращенням діагностики та, відповідно, збільшенням кількості ендоскопічного дослідження нижніх сечових шляхів (рис. 3), так і з виробленням стійкості збудників хронічного запального процесу у стінці сечового міхура до антибактеріальних препаратів. У зв'язку з цим усім хворим із ХБЦ виконувалось бактеріологічне дослідження сечі. Позитивний результат отримано у 61 (88,4%)

хворого. Проаналізовано мікробіологічний пейзаж ХБЦ. У 48 (78,7%) випадках виявлено монокультури, у 13 (21,3%) – мікст-флору. Розподіл виділеної із сечі мікрофлори за видовим складом був наступним. У 21 (43,7%) хворого виділено *E. coli*, у 13 (27,1%) – *E. faecalis*, у 7 (14,6%) – *Klebsiella pneumoniae*, у 3 (6,3%) – *Enterobacter aerogenes*, у 2 (4,2%) – *Pseudomonas aeruginosa*, по одному випадку (по 2,1%) – *Proteus mirabilis* та *Proteus vulgaris*. До мікст-флори відносились комбінації усіх вказаних мікроорганізмів, у 2 (15,4%) випадках ще додалися гриби роду *Candida* (табл.1). Мікробне число у середньому становило $0,85 \pm 0,13$ КУО/мл.

Проведено аналіз виділених мікроорганізмів на чутливість до антибактеріальних препаратів. Встановлено, що до цефалоспоринів має місце 40% чутливості, аміноглікозидів – 66,6%, фторхінолонів – 50%, імпінемів – 50%, нітрофуранів – 33,3%; до препаратів пеніцилінового ряду виявлено 100% резистентність (табл. 2). При цьому відмічено поступове зниження чутливості збудників до антибактеріальних препаратів.

Таким чином, не існує жодної групи антибактеріальних препаратів, які б перекривали весь спектр збудників хронічного запального процесу у сечовому міхурі.

Залежно від діагностованого типу нервово-м'язової дисфункції сечового міхура, пацієнтам призначалась комплексна терапія, спрямована на відновлення порушення накопичувально-евакуаторної функції сечового міхура. Так, при

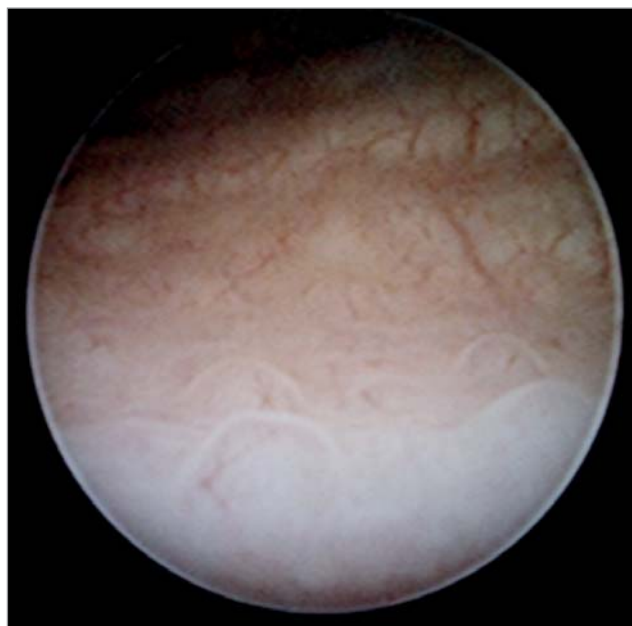


Рис. 2. Цистоскопічна картина бульозного циститу (елементи без геморагічного компоненту)

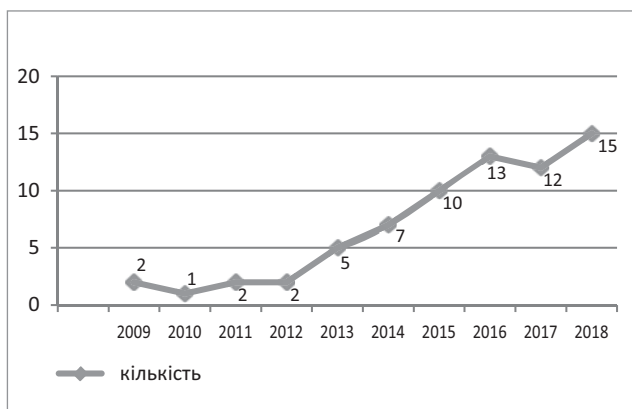


Рис. 3. Динаміка виявлення бульозного циститу у дітей

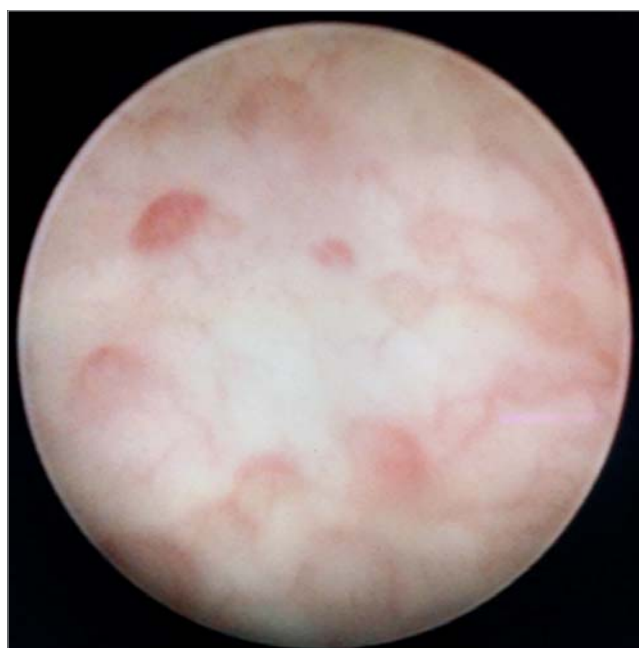


Рис. 1. Цистоскопічна картина бульозного циститу (елементи з геморагічним компонентом)

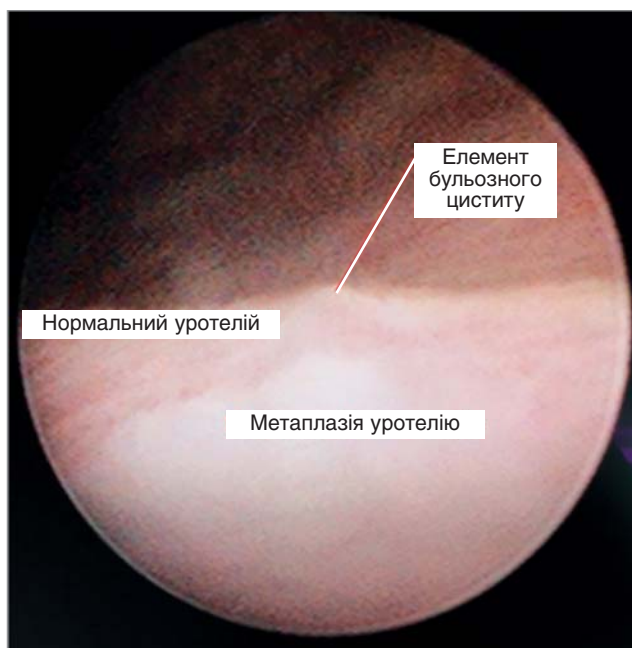


Рис. 4. Комбінація метаплазії уротелію та ХБЦ у дитини із нервово-м'язовою дисфункцією сечового міхура

Таблиця 1

Видовий склад виділених мікроорганізмів

Мікрофлора		Абс.	%
Монокультури			
1	<i>E. coli</i>	21	43,7
2	<i>E. faecalis</i>	13	27,1
3	<i>Kl. pneumoniae</i>	7	14,6
4	<i>Enterococcus aerogenes</i>	3	6,3
5	<i>Pseudomonas aeruginosa</i>	2	4,2
6	<i>Proteus mirabilis</i>	1	2,1
7	<i>Proteus vulgaris</i>	1	2,1
Мікст-флора			
1	<i>E. coli</i> + <i>Pseudomonas aeruginosa</i>	3	23,1
2	<i>Kl. pneumoniae</i> + <i>Pseudomonas aeruginosa</i>	3	23,1
3	<i>E. faecalis</i> + <i>Kl. pneumoniae</i>	2	15,4
4	<i>E. faecalis</i> + <i>Candida</i>	1	7,7
5	<i>E. coli</i> + <i>Candida</i>	1	7,7
6	<i>E. coli</i> + <i>Kl. pneumoniae</i>	1	7,7
7	<i>E. coli</i> + <i>St. epidermidis</i>	1	7,7
8	<i>E. coli</i> + <i>St. saprophyticus</i>	1	7,7

гіпоректорному типі нейрогенного сечового міхура призначались препарати з групи парасимпатоміметиків (антихолінестеразні засоби), комплекси вітамінів групи В, а також стимулюючі фізіотерапевтичні засоби. При гіперрефлекторному типі нейрогенного сечового міхура — спазмолітики антихолінергічного типу та розслаблюючі фізіотерапевтичні засоби. Контролем ефективності лікування слугували УЗД сечових шляхів із визначенням об'єму залишкової сечі після мікції та уродинамічне дослідження. Усі хворі із нервово-м'язовою дисфункцією сечового міхура обстежені на предмет патології невральної трубки.

За даними УЗД до початку лікування потовщення стінки сечового міхура відмічено у 53 (76,8% хворих) та залишкова сеча у об'ємах, більших за допустимий фізіологічний залишок, — у 56 (81,2%) хворих. У всіх хворих у просвіті сечового міхура відмічається неоднорідний вміст сечі, що характеризується як «завись».

Результати УЗД до та після курсу лікування показано у табл. 3. Як видно з таблиці, відчутна

Таблиця 2

Чутливість виділених мікроорганізмів до антибактеріальних препаратів

Група препаратів	Чутливість, %
Пеніциліновий ряд	0
Цефалоспорини	40
Аміноглікозиди	66,6
Фторхінолони	50
Нітрофурані	33,3

ефективність комплексної терапії відмічається лише через 6–9 місяців після початку лікування, досягаючи стабільного результату у терміни до двох років.

Також визначався бактеріологічний показник ефективності терапії ХБЦ. Так, бактеріурія відмічалась у 61 хворого на початку лікування, тоді як через 6 місяців від початку лікування — у 18 (29,5%) хворих, а через рік — у 7 (11,5%) хворих. Через два роки від початку лікування мікробіологічне дослідження сечі не виявило патологічних збудників.

Слід зазначити, що антибактеріальні препарати призначались у гострий період запального процесу відповідно до чутливості мікроорганізмів, а після досягнення ремісії — постійний прийом уросептиків (нітрофурані та/або триметоприм) у терапевтичній та профілактичній дозі. Середня тривалість прийому уросептиків склала 1,2 року. Показаннями до припинення прийому уросептиків є тривала ремісія ХБЦ (не менше шести місяців), відсутність бульозних утворень під час проведення контрольної цистоскопії, нормалізація сечопуску за клінічними, ультразвуковими та уродинамічними показниками. Слід зазначити, що тривалість прийому уросептиків визначається суворо індивідуально, та навіть при досягненні вищезазначених критеріїв уросептики додатково призначаються на термін весна/осінь. Питанням, що потребує додаткового вивчення, є доцільність застосування фітоуросептиків у лікуванні ХБЦ.

Таблиця 3

Ультразвукова характеристика ефективності комплексної терапії ХБЦ на тлі нервово-м'язової дисфункції сечового міхура

Показник	До лікування	3 місяці лікування	6 місяців лікування	1 рік лікування	2 роки лікування
Товщина стінки сечового міхура, мм	4,2±1,2 (n=69)	3,9±1,1 (n=63)	3,8±1,2 (n=59)	3,2±0,7 (n=54)	3,0±0,5 (n=49)
Об'єм залишкової сечі, %	36±22 (n=69)	34±22 (n=63)	33±20 (n=59)	26±18 (n=54)	20±6 (n=49)
У т.ч. серед хворих із гіпотонічним сечовим міхуром	56±18 (n=56)	52±18 (n=52)	49±16 (n=46)	37±15 (n=41)	24±11 (n=34)

Особливої проблеми набуває комбінація ХБЦ та метаплазії уротелію. Доведено зв'язок метаплазії уротелію та дисфункції сечового міхура [7,8]. Відсутність ефективного лікування метаплазії уротелію може погіршувати перебіг дисфункції сечового міхура та ХБЦ (рис. 4).

Висновки

Таким чином, проблема ХБЦ набуває все більшого значення. Особливо поширений ХБЦ серед хворих на нервово-м'язову дис-

функцію сечового міхура. Протизапальна терапія не може розглядатись як монотерапія у лікуванні ХБЦ без впливу на уродинаміку, тим більше, що чутливість збудників до більшості антибактеріальних препаратів суттєво знижена. Рецидивна інфекція сечових шляхів у комбінації із дисфункцією сечового міхура у дитячому віці повинна бути показанням для проведення діагностичної цистоскопії.

Автор заявляє про відсутність конфлікту інтересів.

ЛІТЕРАТУРА

1. Руденко ДН. (2014). Хронический гранулярный цистит у девочек: новые аспекты этиологии, патогенеза и лечения. Минск: 27.
2. Bastianpillai C, Warner R, Beltran L, Green J. (2018 Mar). Cystitis cystica and glandularis producing large bladder masses in a 16-year-old boy. *JRSM Open*. 9(3): 2054270417746060. doi 10.1177/2054270417746060.
3. Jurkiewicz B, Zabkowski T. (2014). Nonkeratinised Squamous Metaplasia of the Urinary Bladder in Children: A Report of Case Experiences. *BioMed Research International*. Article ID 936970: 6. <http://dx.doi.org/10.1155/2014/936970>
4. Jurkiewicz B, Шевчук ДВ, За??ска К. (2017). Зв'язок між метаплазією уротелію та нервово-м'язовою дисфункцією сечового міхура у дітей. *Хірургія дитячого віку*. 3(56):84–88. doi 10.15574/PS.2017.56.84
5. Milosevi? D, Batini? D, Tesovi? G , Konjevoda P et al. (2010, Sep). Cystitis cystica and recurrent urinary tract infections in children. *Coll Antropol*.34(3):893–7.
6. Ni Y, Zhao S, Yin X, Wang H [et al.] (2017). Guang Q, Hu G, Yang Y, Jiao S, Shi B. Intravesicular administration of sodium hyaluronate ameliorates the inflammation and cell proliferation of cystitis cystica et glandularis involving interleukin-6/JAK2/Stat3 signaling pathway. *Scientific Reports*. Volume 7, Article number: 15892 <https://doi.org/10.1038/s41598-017-16088-9>.
7. Sharma A, Shaikh I, Chaudhari R, Andankar M, Pathak H. (2016). A case of cystitis cystica presenting as a bladder mass in a boy. *Ped Urol Case Rep*. 3(2):37-41. doi 10.14534/PUCR.2016216035
8. Vrlji?ak K, Turudi? D, Bambir I, Gradi?ki IP et al. (2013). Positive feedback loop for cystitis cystica: the effect of recurrent urinary tract infection on the number of bladder wall mucosa nodules. *Acta Clin Croat*. 52:444–447.
9. Zhu JX, Gabril MY, Sener A. (2012 Apr). A rare case of recurrent urinary obstruction and acute renal failure from cystitis cystica et glandularis. *Can Urol Assoc J*. 6(2):E72-4. doi 10.5489/auaj.11033.

Сведения об авторах:

Шевчук Дмитрий Владимирович — к.мед.н., доц.; врач-уролог детский хирургического отделения №2 и консультативной поликлиники Житомирской областной детской клинической больницы, доц. каф. медико-биологических дисциплин Житомирского государственного университета имени И. Франка, доц. каф. урологии НМАПО имени П.Л. Шупика. Адрес: Житомирский р-н, с. Станишівка, шоссе Сквирское, 6; тел. (0412) 34-24-84. Статья поступила в редакцию 14.01.2019 г.; принята в печать 10.04.2019 г.