

УДК 616.718.49-018.3-002

*Д.С. Хапченкова, С.А. Дубина*

## Синдром Sinding—Larsen—Johansson: обзор литературы и собственное клиническое наблюдение

Донецкий национальный медицинский университет, г. Лиман, Украина

SOVREMENNAYA PEDIATRIYA.2019.2(98):61-64; doi 10.15574/SP.2019.98.61

В статье представлена информация о вариантах остеохондропатий, встречающихся в детском и подростковом возрасте. Подробно описана остеохондропатия нижнего полюса надколенника, или синдром Sinding—Larsen—Johansson. Показаны возможные причины возникновения, основные звенья патогенеза, клиническая симптоматика, методы инструментальной верификации диагноза, принципы терапии заболеваний. Описано собственное клиническое наблюдение пациента с синдромом Sinding—Larsen—Johansson. Представленный клинический случай характеризуется классическим возрастным началом заболевания и типичными клиническими проявлениями остеохондропатии нижнего полюса надколенника в виде болевого синдрома.

**Ключевые слова:** надколенник, дети, остеохондропатия, синдром Sinding—Larsen—Johansson.

### Sinding—Larsen—Johansson syndrome: a literature review and own clinical case

*D.S. Kharchenkova, S.A. Dubyna*

Donetsk National Medical University, Liman, Ukraine

The article provides information about variants of osteochondropathy, occurring in childhood and adolescence. Osteochondropathy of the lower patella or Sinding—Larsen—Johansson syndrome is described in detail. The possible causes of occurrence, main pathogenesis, clinical symptoms, methods of instrumental verification of diagnosis, principles of treatment of diseases are presented. Own clinical case of the child with Sinding—Larsen—Johansson syndrome was described. The presented clinical case is characterized by the classic age-related onset of the disease and the typical clinical manifestations of osteochondropathy of the lower patella in the form of pain syndrome.

**Key words:** patella, children, osteochondropathy, Sinding-Larsen-Johansson syndrome.

### Синдром Sinding—Larsen—Johansson: огляд літератури та власне клінічне спостереження

*Д.С. Хапченкова, С.А. Дубина*

Донецький національний медичний університет, м. Лиман, Україна

У статті представлена інформація про варіанти остеохондропатій, що зустрічаються у дитячому та підлітковому віці. Детально описана остеохондропатія нижнього полюсу надколінка, або синдром Sinding—Larsen—Johansson. Показані можливі причини виникнення, основні ланки патогенезу, клінічна симптоматика, методи інструментальної верифікації діагнозу, принципи терапії захворювань. Наведене власне клінічне спостереження дитини із синдромом Sinding—Larsen—Johansson. Даний клінічний випадок характеризується класичним віковим початком захворювання та типовим клінічним проявом остеохондропатії надколінка у вигляді болювого синдрому.

**Ключові слова:** надколінок, діти, остеохондропатії, синдром Sinding—Larsen—Johansson.

### Введение

**Н**адколенник (лат. — patella) — самая крупная сесамовидная кость скелета человека, располагающаяся в толще сухожилия четырёхглавой мышцы бедра, хорошо пальпируется через кожу, при разогнутом колене легко смещается в стороны, а также вверх и вниз. Верхний край надколенника округлен и носит название — «основание надколенника». Нижний край немного вытянут и образует верхушку надколенника. Передняя поверхность кости шероховатая. Задняя суставная поверхность при помощи вертикально расположенного гребешка разделяется на две неравные части: меньшую — медиальную и большую — латеральную [2].

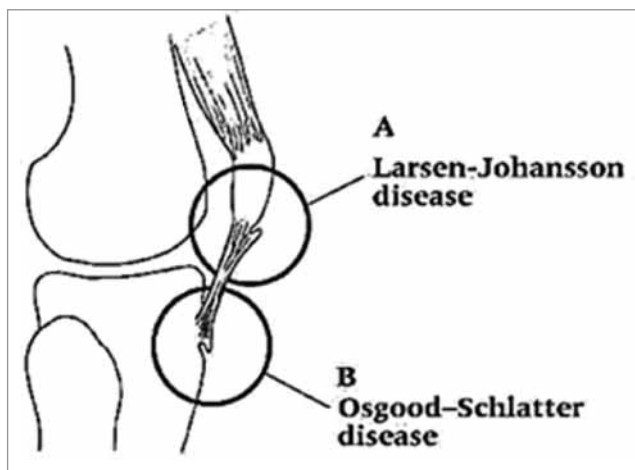
Сложное анатомическое строение, значительная механическая нагрузка, которой подвергается коленный сустав, незрелость сенсорной иннервации капсульно-связочного аппарата, делают его мишенью для большого количества заболеваний, относящихся к различным разделам медицинской науки [7]. Достаточно частая

микротравматизация области коленного сустава в детском и подростковом возрасте значительно затрудняет диагностику заболеваний со скрытой клинической симптоматикой. К таким заболеваниям относятся и остеохондропатии, особенно на ранних стадиях. Ранняя диагностика остеохондропатий и своевременно назначенная терапия в период начальных проявлений позволяют добиться хороших результатов в лечении, благоприятного прогноза и снизить риск возникновения вторичного гонартроза в молодом возрасте [6].

Остеохондропатии — это группа заболеваний, связанных с развитием асептического некроза губчатого вещества различных костей скелета, подверженных значительной механической нагрузке. В области коленного сустава из данной группы в детском и подростковом возрасте встречаются следующие заболевания: болезнь Копиг (рассекающий остеохондрит) — остеохондропатия суставных поверхностей коленного и пателло-фemorального сустава; синдром Osgood-Schlatter — остеохондропатия

бугристости большеберцовой кости; синдром Sinding—Larsen—Johansson — остеохондропатия нижнего или верхнего полюса надколенника. Рассекающий остеохондрит является внутрисуставным поражением, а синдромы Osgood—Schlatter и Sinding—Larsen—Johansson рассматриваются как апофизиты (рис.). Следует отметить, что вышеописанные заболевания чаще встречаются у лиц мужского пола, активно занимающихся спортом. На сегодняшний день единого мнения о причинах возникновения данной патологии нет. Существующие теории можно объединить в две основные группы: первая — теория, поддерживающая травматическую, и вторая — ишемическую этиологию [1].

Синдром Sinding—Larsen—Johansson характеризуется болью в переднем отделе коленного сустава и выявляется при рентгенографии фрагментацией нижнего, реже — верхнего полюса надколенника. В 1921 и 1922 годах Sinding—Larsen и Johansson независимо друг от друга описали данную патологию. Заболевание встречается у детей и подростков в возрасте от 10 до 14 лет [9]. Этиология данного заболевания до конца неизвестна. Предполагается, что вследствие значительного функционирования четырёхглавой мышцы в период интенсивного роста возникает разрыв и отделение участка костной ткани от центра оссификации надколенника, что служит причиной развития аваскулярного некроза. В классическом описании синдром Sinding—Larsen—Johansson рассматривается как апофизит, при котором очаг асептического некроза возникает в костной ткани непосредственно в месте прикрепления сухожилия надколенника. Позднее возникло предположение о локализации патологического очага в проксимальном отделе сухожилия



**Рис.** Локализация патологического процесса при различных остеохондропатиях

надколенника, что вызывает кальциноз либо оссификацию данного участка, исходя из чего заболевание рассматривается как тендинит [8]. Синдром Sinding—Larsen—Johansson наблюдается только в детском и подростковом возрасте, причём пик заболеваемости приходится на период полового созревания и обусловлен быстрыми темпами роста.

Клинические проявления заболеваний схожи отсутствием ярких клинических симптомов на начальных стадиях развития, что требует осторожности со стороны педиатров, ревматологов, детских хирургов, ортопедов. Манифестация остеохондропатий области коленного сустава заключается в появлении болевого синдрома. Болевые ощущения возникают при физической нагрузке, при этом характерно отсутствие болезненности в покое, интенсивность боли изначально низкая. Иногда пациенты отмечают лишь дискомфорт в области коленного сустава. Постепенно болевые ощущения становятся более интенсивными и локализованными [3,4].

С дальнейшим развитием патологического процесса болевой синдром может принимать постоянный характер, у больных появляется хромота, констатируется ограничение активных движений в коленном суставе. Вследствие длительно текущего болевого синдрома при данных заболеваниях может развиваться гипотрофия четырёхглавой мышцы бедра. К характеристикам болевого синдрома при синдроме Osgood—Schlatter и Sinding—Larsen—Johansson можно отнести прямую взаимосвязь между появлением боли и сокращением четырёхглавой мышцы бедра (подъём по лестнице, бег). Больные отмечают невозможность встать на поражённое колено из-за резкого усиления боли. При объективном осмотре для рассекающего остеохондрита характерно увеличение объёма поражённого сустава вследствие развития синовита.

Пальпаторно можно диагностировать локальную болезненность, при этом болевая точка будет соответствовать локализации процесса [4,5].

Трудность диагностики данных заболеваний заключается в бессимптомном течении и проявлении только на терминальных стадиях. Длительность болевого синдрома может составлять от нескольких дней до нескольких лет. Нередко заболевание проявляет себя после травмы, здесь необходимо обратить внимание

на несоответствие травмирующего фактора и развившихся последствий. Такие состояния при отсутствии специальных исследований трактуются как обычные посттравматические состояния (гемартрозы, субхондральные переломы, отрывные переломы и т. п.) [1].

Для синдрома Sinding—Larsen—Johansson характерно появление боли либо ее усиление в области нижнего полюса надколенника при максимальном сгибании в коленном суставе, создании сопротивления при разгибании в коленном суставе.

На рентгенограмме в боковой проекции отмечается узурация передненижнего контура и фрагментация нижнего полюса надколенника. Анализируя рентгенограмму, необходимо помнить о вариантной анатомии надколенника *patellae bipartite* и *patellae tripartite* [4,5].

Проведение ультразвукового исследования позволяет диагностировать остеохондропатии области коленного сустава с большой точностью, оценить состояние рентгеннегативных структур коленного сустава [9].

Существуют как консервативные, так и хирургические методы лечения данных заболеваний. Подход к выбору лечения индивидуален и зависит от стадии заболевания, наличия осложнений. Консервативное лечение заключается в снижении активности в коленном суставе: исключаются все движения, вызывающие напряжение квадрицепса и боль. При выраженном болевом синдроме применяется иммобилизация конечности на короткие сроки. При исчезновении симптомов заболевания и положительной динамике в диагностических исследованиях разрешается постепенное увеличение нагрузки на сустав. При отсутствии положительного эффекта в течение трех месяцев показано хирургическое лечение. Для снятия болевого и воспалительного синдрома назначаются анальгетики и нестероидные противовоспалительные препараты. Показаниями к хирургическому лечению являются отрывы апофизов и повторяющиеся обострения на фоне проводимого консервативного лечения [4].

Прогноз при синдроме Sinding—Larsen—Johansson благоприятный, симптомы заболевания исчезают в течение года с полным восстановлением функции коленного сустава. Может наблюдаться дискомфорт в области коленного сустава около 2–3-х лет. В редких случаях при отделении костного фрагмента и фиксации его в сухожилии надколенника

боль и дискомфорт могут беспокоить пациента достаточно долго [3,5].

#### **Клиническое наблюдение**

Мальчик М., 9 лет, обратился к детскому кардиоревматологу с жалобами на боли в правом коленном суставе, «щелчки» в суставе при подъеме по лестнице и беге. Из анамнеза жизни известно, что ребенок родился от первой беременности, протекавшей без особенностей, от первых срочных родов с массой тела 3500,0 г и ростом при рождении 52 см; оценка по шкале Апгар 8–9 баллов. Влияние стрессовых факторов, токсических веществ, прием медикаментов во время беременности мать отрицает. Ребенок находился на грудном вскармливании до 8 месяцев. Прививки проводились в соответствии с календарем. Рос и развивался соответственно возрасту. Наблюдался педиатром по месту жительства. Перенесенные заболевания: ветряная оспа, простудные заболевания. Аллергологический и семейный анамнез не отягощены. Из анамнеза болезни известно, что впервые болезненные ощущения в области правого коленного сустава ребенок отметил после длительной физической нагрузки (велопрогулки), периодически отмечал появление «хруста» и «щелчков» в правом суставе при подъеме по лестнице. При этом мальчик продолжал посещать спортивную секцию. В покое и ночных болей ребенок не отмечал. Предшествующие простудные заболевания, изменения конфигурации сустава, визуальные признаки воспалительного процесса родители отрицают. Правильного телосложения, удовлетворительного питания. Кожные покровы и видимые слизистые обычной окраски, чистые. Аускультативно в легких везикулярное дыхание, с частотой 16 в минуту. Деятельность сердца ритмичная, тоны ясные, звучные, ЧСС — 80 ударов в минуту. Мануальное исследование правого коленного сустава — отмечалась локальная болезненность в области нижнего полюса надколенника; левый коленный сустав — без патологических изменений. Общий анализ крови, общий анализ мочи, копрограмма — без особенностей. Биохимический анализ крови: билирубин, сахар крови — в норме, острофазовые показатели — в пределах нормы; уровень ревматоидного фактора — отрицательный. ЭКГ: ритм синусовый, ЧСС 80 ударов в минуту. Вертикальное положение электрической оси сердца. При проведении эхокардиографического исследования: миокард не утолщен. Дополнительная хорда в полости левого желудочка. Сократительная способность

удовлетворительная. Рентгенограмма правого коленного сустава в боковой проекции — узурация передненижнего контура и фрагментация нижнего полюса надколенника. Ультразвуковое исследование правого коленного сустава — контур надколенника в нижнем полюсе в месте прикрепления собственной связки надколенника неровный, фрагментирован, имеет гиперэхогенные фрагменты 3,9 мм, 3,1 мм, 3,5 мм, 4,6 мм, 7,0 мм. Сухожилие четырехглавой мышцы не изменено. В боковых, медиальных и латеральных проекциях признаков экссудата, нарушения целостности структур нет. Кисты Бейкера отсутствуют. Консультирован ортопедом — остеохондропатия нижнего полюса надколенника (синдром Sinding—Larsen—Johansson). Рекомендовано ограничение физической активности, щадящий режим правого коленного сустава, противовоспалительная терапия коротким курсом, хондропротекторы, препарат L-карнитина, наблюдение в динамике.

Исследование было выполнено в соответствии с принципами Хельсинкской Декларации. Протокол исследования был одобрен Локальным этическим комитетом учреждения. На проведение исследований было получено информированное согласие родителей.

### Обсуждение и выводы

Описанный клинический случай характеризуется классическим возрастным манифестом и типичными клиническими проявлениями остеохондропатии нижнего полюса надколенника в виде болевого синдрома на фоне физической нагрузки, инструментальными изменениями, присущими вышеописанной патологии. Педиатрам, семейным врачам, ревматологам, ортопедам необходимо знать симптомы обсуждаемой патологии для ранней диагностики и своевременного начала коррекционного лечения данного заболевания.

*Конфликт интересов отсутствует.*

### ЛИТЕРАТУРА

1. Абальмасова ЕА. (1981). Остеохондропатии. Детская артрология. Москва: Медицина:284-303.
2. Ковешников ВГ. (2005). Анатомия человека. В трех томах. Том 1. Луганск: Изд-во Шико ТОВ Виртуальная реальность:328.
3. Кожевников АН, Поздеева МА, Конев НА, Никитин МС, Брянская АИ, Прокопович ЕВ, Афоничев КА, Новик ГА. (2018). Боли в суставах у детей. Лечащий врач. 4:50-55.
4. Прокопьев НЯ. (2017). Заболевания коленного сустава у юных физкультурников и спортсменов. Научно-спортивный вестник Урала и Сибири.3(15):33-44.
5. Стрюк РИ, Ермолина ЛМ. (2012). Ревматические болезни. Болезни суставов и диффузные заболевания соединительной ткани. Руководство для врачей. Книга 2. Москва: Бинном: 480.
6. Aichroth PA. (1971). Osteochondritis dissecans of the knee. A clinical survey. J Bone Joint Surg. 53:440-7.
7. Bird HA. (2005). Joint hypermobility in children. Rheumatology. 44(6);1:703-704. doi 10.1093/rheumatology/keh639.
8. Carr CJ, Hanly S, Griffin J, Gibney R. (2001). Sonography of the Patellar Tendon and Adjacent Structures in Pediatric and Adult Patients. AJR. 176:1535-1359.
9. Medlar RC, Lyne, ED. (1978). Sinding-Larsen-Johansson disease. Its etiology and natural history. J Bone Joint Surg Am. 49(3):477-80.

### Сведения об авторах:

**Хапченкова Дарья Сергеевна** — врач-педиатр, детский кардиоревматолог, ассистент каф. анатомии человека Донецкого НМУ. Адрес: г. Лиман, ул. Привокзальная, 27.

**Дубина Сергей Александрович** — к.мед.н, доц., зав. каф. анатомии человека Донецкого НМУ. Адрес: г. Лиман, ул. Привокзальная, 27.

Статья поступила в редакцию 03.11.2018 г.; принята в печать 11.03.2019 г.