

УДК 616.24-002-07-035.7:616-08-031.57

С.А. Мокия-Сербина¹, Н.И. Заболотная¹, А.А. Гордеева²

Внегоспитальная пневмония у детей: проблемы диагностики на амбулаторном этапе

¹ГУ «Днепропетровская медицинская академия МЗ Украины», г. Кривой Рог

²КУ «Криворожская городская клиническая больница №8», Украина

SOVREMENNAYA PEDIATRIYA.2019.1(97):113-116; doi 10.15574/SP.2019.97.113

Диагностика внебольничных пневмоний в амбулаторной практике продолжает оставаться трудной задачей. До настоящего времени приходится сталкиваться как с гипер-, так и с гиподиагностикой, поздней госпитализацией детей. Авторы освещают основные критерии диагностики пневмонии в Украине и других странах мира, предлагают их унификацию для эффективной регистрации заболевания, возможности использования мировых методов диагностики и лечения.

Ключевые слова: внебольничная пневмония, диагностика, амбулаторная практика.

Non-hospital pneumonia in children: problems of diagnostics at the out-patient stage

S.A. Mokiya-Serbina¹, N.I. Zabolotnya¹, A.A. Gordeeva²

¹Dnipropetrovsk Medical Academy of the Ministry of Health of Ukraine, Krivoy Rog

²CE «Krivoy Rog City Clinical Hospital No.8» DRC», Ukraine

Diagnosis of community-acquired pneumonia in outpatient practice continues to be a difficult task. To date, doctors have to deal with both hyper-and under-diagnostics, late hospitalization of children. The authors highlight the main criteria for pneumonia in Ukraine and other countries of the world and, propose a unification of the criteria for effective disease registration, possibilities of using world-wide diagnostic and treatment methods.

Key words: diagnostics, community-acquired pneumonia, outpatient practice.

Позагоспітальна пневмонія у дітей: проблеми діагностики на амбулаторному етапі

С.А. Мокия-Сербина¹, Н.И. Заболотная¹, А.А. Гордеева²

¹ДЗ «Дніпропетровська медична академія МОЗ України», м. Кривий Ріг

²КЗ «Криворізька міська клінічна лікарня №8» ДОР, Україна

Діагностика позалікарняних пневмоній в амбулаторній практиці продовжує залишатися важким завданням. Дотепер доводиться стикатися як з гіпер-, так і з гіподіагностикою, пізньою госпіталізацією дітей. Автори висвітлюють основні критерії діагностики пневмонії в Україні та інших країнах світу, пропонують їх уніфікацію для ефективною реєстрації захворювання, можливості використання світових методів діагностики і лікування.

Ключові слова: позалікарняна пневмонія, діагностика, амбулаторна практика.

Введение

Заболевания органов дыхания являются одним из наиболее актуальных разделов педиатрии и имеют социальное и медицинское значение. В структуре общей заболеваемости детей в Украине они устойчиво занимают первое ранговое место. Наиболее подвержены заболеваниям дети в возрасте от 0 до 6 лет (1103,16 на 1000 детей соответствующего населения); что является причиной наиболее частого их обращения за медицинской помощью [7].

Особую актуальность в амбулаторной практике врача первичной медицинской помощи приобретает диагностика внебольничных пневмоний в связи с высокой их распространенностью в детской популяции.

Показатели заболеваемости детей внебольничной пневмонией в Украине (2013–2016 гг.) остаются относительно стабильными и составляют 9,38–9,44 на 1000 детей в возрасте от 0 до 17 лет. Наиболее низкий показатель (8,59‰) отмечен в 2015 году. Статистические данные по заболеваемости в 2017 году отсутствуют.

Серьезную озабоченность вызывает рост с 2014 по 2016 годы заболеваемости пневмонией в Днепропетровском регионе, и, к сожалению, показатели заболеваемости не имели тен-

денции к снижению. В 2017 г. впервые за 5 лет в области и г. Днепр отмечено снижение заболеваемости пневмонией (-28% и -49% соответственно). При этом областной показатель заболеваемости приблизился к показателю 2013 г. (5,4‰ против 4,7‰), а показатель в г. Днепр стал ниже (3,9‰ против 4,7‰) (рис. 1).

Наиболее быстрые темпы роста заболеваемости пневмонией отмечены в г. Кривой Рог в

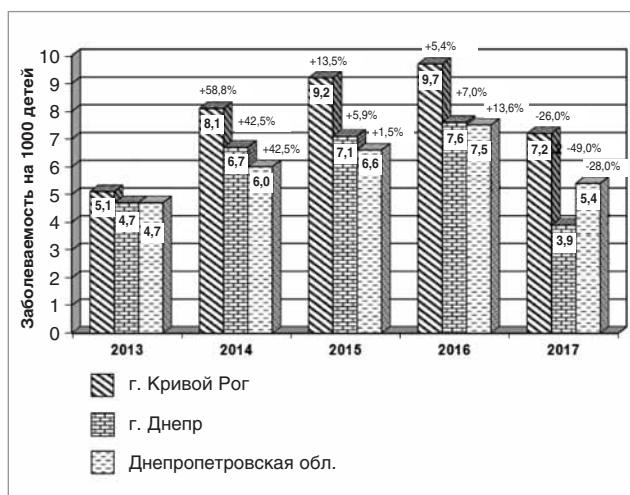


Рис. 1. Динамика заболеваемости внебольничной пневмонией детей Днепропетровской области и городов Днепр и Кривой Рог в 2013–2017 гг.

2014 г., когда прирост составил 58,8%. В последующие годы темп прироста снизился, однако показатели заболеваемости пневмонией до 2016 г. оставались более высокими, чем в области и г. Днепр. Эпидемических предпосылок для такого существенного подъема заболеваемости отмечено не было. Впервые в 2017 г. наблюдалось снижение уровня заболеваемости пневмонией, однако он оставался более высоким, чем в области и г. Днепр, а также превышал показатели 2014 г. (7,2‰ против 5,1‰).

Следует отметить, что уровень заболеваемости пневмонией зависит не только от социально-экономического развития региона, но также от доступности критериев диагностики. Анализ полученных результатов позволил предположить, что одной из причин увеличения статистических показателей заболеваемости пневмонией может быть гипердиагностика. Дело в том, что в условиях реформирования здравоохранения на семейного врача была возложена большая ответственность. Согласно Унифицированному клиническому протоколу первичной медицинской помощи, диагностика нетяжелой внебольничной пневмонии проводилась на основании данных клиники без рентгенологического подтверждения диагноза на амбулаторном этапе ведения больных [10]. Вместе с тем проведенный нами ретроспективный анализ 221 истории болезни детей в возрасте до 5 лет, госпитализированных в детские отделения города, показал, что 31,1% детей из числа госпитализированных поступили в отделения позже седьмого дня болезни, что свидетельствует о поздней диагностике (гиподиагностике) пневмоний. До поступления в стационар дети наблюдались амбулаторно врачами общей практики — семейной медицины с диагнозом ОРВИ, бронхит. Рентгенологическое обследование не проводилось [14].

Поскольку роль врача первичного звена в раннем выявлении пневмонии и дальнейшем ведении детей трудно переоценить, необходимо повышать их осведомленность и обеспечить информативными критериями диагностики.

Цель данной работы — осветить основные положения и рекомендации по диагностике внебольничных пневмоний у детей и обосновать диагностические критерии для использования в амбулаторной практике.

Обсуждение существующих положений по диагностике пневмонии у детей на амбулаторном этапе

Анализ рекомендаций по диагностике пневмоний показал существенное различие в диаг-

ностических критериях, что приводит к диагностической путанице. Так, эксперты ВОЗ, когда нет возможности проведения рентгенографии, рекомендуют клинические критерии. Они предлагают использовать такие клинические критерии, как кашель + диспноэ/тахипноэ, втяжение грудной клетки на вдохе, которые высоко коррелируют с рентгенологическими [3]. Диагностика пневмоний по данным клиническим критериям представляет немалые трудности, особенно в первые дни заболевания, так как у 15–25% больных детей кашель может отсутствовать. Локальная симптоматика со стороны легких встречается в 50–70% случаев. У детей раннего возраста физикальные изменения со стороны легких практически неотличимы от изменений при бронхиолитах и бронхитах [4].

По заключению экспертов Унифицированного клинического протокола первичной медицинской помощи «Состояние детей с тахипноэ», тахипноэ может быть классифицировано как «вероятная пневмония», и такие дети нуждаются в амбулаторном лечении антибактериальными препаратами, с высокой вероятностью наличия у них бактериальной пневмонии. Тахипноэ определяется по частоте дыхания для детей до 2 месяцев — более 60 в минуту, для детей 2–12 месяцев — более 50 и для детей старше 12 — более 40 дыханий в минуту.

Руководство по внебольничным пневмониям, опубликованное Обществом детских инфекционистов и Инфекционным обществом США, не рекомендует проведение рентгенограммы грудной клетки у детей с подозрением на внебольничную пневмонию, если их состояние не требует госпитализации. Критериями диагностики заболевания является «наличие признаков и симптомов пневмонии» у ранее здорового ребенка [11].

Авторы украинских клинических рекомендаций определяют пневмонию «как острое воспалительное заболевание паренхимы легких, которое характеризуется инфильтративными изменениями легочной ткани и дыхательной недостаточностью». При этом считают, что рентгенологическое исследование органов грудной клетки не является обязательным при неосложненной пневмонии на амбулаторном этапе лечения [6].

В отличие от принятого в США подхода к определению пневмоний, в России пневмония определяется как «острое инфекционное заболевание легочной паренхимы, диагностированное по синдрому дыхательных рас-

стройств и/или физикальных данных при наличии инфильтративных и очаговых изменений на рентгенограмме» [2].

Торакальное общество Великобритании для диагностики бактериальных пневмоний рекомендует использовать клинические признаки, предложенные ВОЗ (стойкая фебрильная лихорадка и наличие инфильтрата на рентгенограмме) [12].

Канадские эксперты считают, что «симптомы пневмонии могут быть неспецифическими, особенно у младенцев и маленьких детей. Без рентгенологического подтверждения диагностировать пневмонию сложно. Рентгенологическое подтверждение следует искать каждый раз, чтобы доказать клинический диагноз» [13].

Рентгенологическое исследование

«Золотым стандартом» диагностики бактериальных пневмоний является рентгенологическое исследование. Диагноз «внебольничная пневмония» становится определенным (1А) при наличии рентгенологического подтверждения у ребенка очаговой инфильтрации легочной ткани [9].

В последние годы подвергались уточнению рентгенологические критерии пневмонии. Согласно данным ВОЗ, «типичной бактериальной пневмонии больше соответствует уплотнение легочной ткани (consolidation), представляющее собой альвеолярный инфильтрат. На фоне такой тени не различим бронхо-сосудистый рисунок, слабо концентрируются прилежащие к инфильтрату края сердца или диафрагмы, часто видна «воздушная» бронхограмма, границы по междолевым щелям (в частности, по межсегментарным), обычно четкие инфильтраты и особенно консолидация редко занимают объем менее одного сегмента» [15].

Исследования, проведенные за последние годы, показали, что у каждого пятого пациента, находящегося на стационарном лечении по поводу внебольничной пневмонии, имеет место гипердиагностика ввиду некорректной трактовки рентгенологических данных. Выявления на рентгенограмме легких усиления бронхо-сосудистого рисунка, расширения тени корней легких, повышения воздушности недостаточно для установления диагноза «Пневмония» и не является показанием к назначению антибактериальной терапии.

Решение о проведении рентгенологического обследования необходимо принимать на основе детального анализа клинико-анамнестических данных.

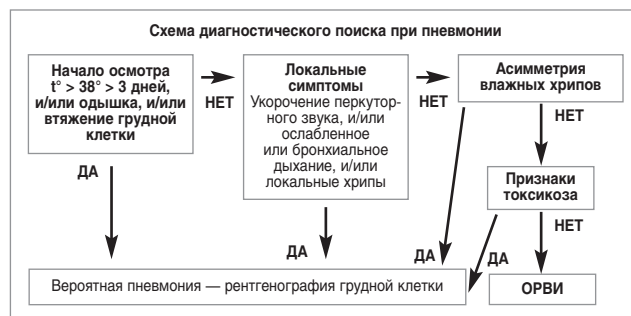


Рис.2. Алгоритм клинической диагностики пневмонии [4]

Показания к проведению рентгенологического обследования [8]:

- лихорадка в течение трех и более дней;
- наличие двух и более признаков из числа перечисленных:
 - одышка при отсутствии синдрома бронхиальной обструкции;
 - локализованное укорочение перкуторного звука;
 - локализованное ослабление дыхания или локализованная бронхофония;
 - ассиметричные хрипы при аускультации (ширина).

Различия в критериях диагностики пневмонии определяют показатели заболеваемости. Так, заболеваемость пневмонией в США составляет 74–92 и 35–52 случая на 1000 детей в возрасте 0–2 и 3–6 лет соответственно [6]. По критериям Великобритании заболеваемость внебольничной пневмонией у детей в возрасте 0–5 лет составляет 3,4 на 1000 детей [12]. Исследования заболеваемости внебольничной пневмонией в рамках проекта Parigus с использованием рентгенологических критериев ВОЗ продемонстрировали следующие результаты — 5,3 на 1000 детей в возрасте от 6 месяцев до 5 лет [5]. Оценка качества интерпретации рентгенограмм показала, что только в 27% случаев изменения соответствовали критериям пневмонии ВОЗ [1].

Большинство современных клинических руководств не рекомендуют в амбулаторных условиях использовать при диагностике нетяжелых внебольничных пневмоний показатели общего количества лейкоцитов, СОЭ ввиду их недостаточной диагностической ценности.

Выводы

Рентгенография органов грудной клетки является наиболее надежным методом верификации пневмонии и по-прежнему рассматривается в качестве «золотого стандарта»

диагностики. При этом очень важно правильно интерпретировать результаты рентгенологического обследования. Решение о проведении рентгенологического обследования необходимо принимать на основе детального анализа клинико-anamnestических данных. Диагностическая ценность изолированного использования показателей общего количества лейкоцитов, СОЭ недостаточная, необходима комплексная оценка полученных результатов.

Внедрение в повседневную амбулаторную практику согласованных клинических рекомендаций по диагностике внебольничных пневмоний позволит не только своевременно верифицировать заболевание, но и существенно снизить его гипердиагностику, о чем свидетельствуют статистические показатели заболеваемости пневмонией детей в Днепропетровской области.

Авторы заявляют об отсутствии какого-либо конфликта интересов при подготовке данной статьи.

ЛИТЕРАТУРА

1. Бакрадзе МД, Гадлия ДД, Рогова ОА та ін. (2015). О проблемах диагностики и лечения пневмоний у детей. Педиатрическая фармакология. 12: 354—359. doi 10.15690 (pf.v.12 i 3.1365).
2. Внебольничная пневмония у детей: распространенность, диагностика, лечение и профилактика. Научно-практическая программа. (2011). Москва: 63.
3. ВОЗ. (2006). Оказание стационарной помощи детям. Карманный справочник. 2-е издание: 404.
4. Закиров ИИ, Софина АИ. (2012). Критерии диагностики и лечения внебольничной пневмонии у детей. Педиатрия. 7(62): 32—37.
5. Козлов РС, Кречикова ОИ, Миронов КО та ін. (2013). Результаты исследования распространенности в России внебольничной пневмонии и острого среднего отита у детей в возрасте до 5 лет (Papyrus). Роль S. pneumoniae и H. influenzae в этиологии данных заболеваний. Клиническая микробиология и антимикробная химиотерапия. 15: 246—260.
6. Майданник ВГ, Ёмчинська ЄО. (2013). Клінічні настанови з діагностики та лікування позалікарняної пневмонії у дітей. Київ: 32.
7. МОЗ України. (2017). Щорічна доповідь про стан здоров'я населення, санітарно-епідеміологічну ситуацію та результати діяльності системи охорони здоров'я України. 2016 рік. Київ: 516 с.
8. Перина АА, Заплатников АА, Ковалева АВ та ін. (2018). Гипердиагностика внебольничных пневмоний у детей и пути ее преодоления. Педиатрия. 97(2): 51—54.
9. Пульмонология. Национальное руководство (2013). Под ред. академика РАМН А. Чучалина. Москва: 768.
10. Уніфікований клінічний протокол первинної медичної допомоги «Інтегроване ведення хвороб дитячого віку» (2016). Наказ МОЗ України від 12.05.2016 №438 <http://www.moz.gov.ua>.
11. Bradley JS, Byington CL, Shah SS et al. (2011). The management of community-acquired pneumonia in infants and children older than 3 months of age: clinical practice guidelines by the Pediatric Infectious Diseases Society and the Infectious Diseases Society of America. Clin Infect Dis. 53; 7: 25—76. doi 10.1093/cid/cir531
12. Harris M, Clark J, Coote N et al. (2011). British Thoracic Society guidelines for the management of community acquired pneumonia in children: update 2011. Thorax. 66; 2: 1—23. doi 10.1136/thoraxjnl-2011-200598.
13. Le Saux N, Robinson JL. (2011). Pneumonia in healthy Canadian children and youth: Practice points for management. Paediatrics & child health. 16;7: 417—420.
14. Mokiya-Serbina SA, Zabolotnyaya NI, Gordyeyeva AA. (2017). Problems of antibiotic therapy of community-acquired pneumonia in children of early and preschool age. Europejska nauka XXI powieka — 2017. 10: 11—13.
15. WNO Pneumococcal Vaccine Trial Investrgation Grop. Standardization of interpretation of chest radiographs for the diagnosis of pneumonia in children. <http://www.who.int/lulletin/Volumes 83/5/353.pdf>

Сведения об авторах:

Мокія-Сербина Светлана Алексеевна — д.мед.н., проф. каф. педиатрии, семейной медицины и клинической лабораторной диагностики ГУ «Днепропетровская медицинская академия МЗ Украины». Адрес: г. Кривой Рог, ул. С. Колачевского, 55.
Заболотняя Наталья Ивановна — ассистент каф. педиатрии, семейной медицины и клинической лабораторной диагностики ГУ «Днепропетровская медицинская академия МЗ Украины». Адрес: г. Кривой Рог, ул. С. Колачевского, 55.
Гордеева Алиса Андреевна — врач-аллерголог детский, отделение детской пульмонологии КУ «Городская клиническая больница №8» ДООС». Адрес: г. Кривой Рог, ул. С. Колачевского, 55.

Статья поступила в редакцию 17.10.2018 г.; принята в печать 30.01.2019 г.