

УДК 616.323-007.61-053.37-089

**І.А. Косаківська**

## Досвід виконання аденотомії у дітей

Національна академія післядипломної освіти імені П.Л. Шупика, м. Київ, Україна

SOVREMENNAYA PEDIATRIYA.2018.8(96):37-41; doi 10.15574/SP.2018.96.37

Аденотомія є найпоширенішим хірургічним втручанням у дітей. Найчастішими ускладненнями аденотомії є кровотеча та рецидиви захворювання.

**Мета:** підвищення ефективності аденотомії у дітей.

**Матеріали і методи.** Під спостереженням перебували 183 дитини віком від 2 до 15 років з аденоїдними вегетаціями. Дівчаток було 85, хлопчиків — 98. Аденоїдні вегетації II ступеня мали місце у 27,3%, III ступеня — у 72,7% дітей. У 2,7% хворих лімфоїдна тканина з носоглотки поширювалась через хоани в порожнину носа. В основній групі було 146 дітей, у контрольній — 37. Для видалення аденоїдних вегетацій використовували біполярні аденотомы, а гемостаз у післяопераційній рані проводили за допомогою біполярних електропристроїв власної конструкції.

**Результати.** Хірургічне лікування проведено усім дітям. При аденотомії за традиційною методикою (контрольна група) інтраопераційна крововтрата становила  $26,24 \pm 1,737$  мл, а при використанні високочастотного струму (основна група) —  $3,36 \pm 0,233$  мл ( $p < 0,001$ ). Запропонована нами техніка хірургічного лікування хронічних хвороб лімфоїдного кільця у дітей дозволила відновити фізіологічне дихання у всіх випадках. Застосування електротермоадгезії залишків аденоїдних вегетацій дозволило відновити просвіт хоан, уникнути рецидиву захворювання та зберегти невелику частину глоткового мигдалика, що важливо для відновлення його функції.

**Висновки.** Методика аденотомії у дітей з використанням електрозварювальної технології живих біологічних тканин дозволяє відновити фізіологічне дихання, значно зменшити інтраопераційну крововтрату, запобігти післяопераційній кровотечі, відновити або покращити слух та уникнути рецидиву захворювання у всіх випадках, що свідчить про високу її ефективність.

**Ключові слова:** діти, аденоїдні вегетації, лікування.

### Experience in the implementation of adenotomy in children

**І.А. Kosakivska**

Shupyk National Medical Academy of Postgraduate Education, Kyiv, Ukraine

**Introduction.** Adenotomy is the most common surgical intervention in children. The most common complications of adenotomy are bleeding and recurrence of the disease.

**The aim** of the study was to increase the effectiveness of adenotomy in children.

**Material and methods.** Under our supervision in the clinic, there were 183 children with adenoidal vegetations aged 2 to 15 years. The girls were 85, boys — 98. The adenoidal vegetations of the II degree took place at 27.3%, the III degree — 72.7%. In 2.7% of the lymphoid tissue from the nasopharynx spread through the hoans into the nasal cavity. In the main group there were 146 children, in the control group — 37. To remove adenoid vegetations, bipolar adenotomas were used, and hemostasis in the postoperative wound was performed using bipolar electrodes of its own design.

**Results and discussion.** Surgical treatment was performed in 183 children with adenoid vesicles. In adenotomy, according to the traditional method (control group), intraoperative blood loss was  $26.24 \pm 1.737$  ml, while using high-frequency current (main group) —  $3.36 \pm 0.233$  ml ( $p < 0.001$ ). The proposed technique of surgical treatment of chronic diseases of the lymphocyte ring in children allowed us to restore physiological respiration in all cases. The use of electrothermagazines of the adenoid vegetation residues allowed to restore the lumen of the chicken, to avoid recurrence of the disease and to preserve a small part of the pharyngeal tonsil, which is important for the restoration of its function.

**Conclusions.** The technique of adenotomy in children using the electric welding technology of living biological tissues can restore physiological respiration, significantly reduce intraoperative blood loss, prevent post-operative bleeding, restore or improve hearing, and avoid recurrence of the disease in all cases, which indicates its high effectiveness.

**Key words:** children, adenoid vegetations, treatment.

### Опыт выполнения аденотомии у детей

**І.А. Косаковская**

Национальная академия последипломного образования имени П.Л. Шупика, г. Киев, Украина

Аденотомия является самым распространенным хирургическим вмешательством у детей. Наиболее частыми осложнениями аденотомии являются кровотечение и рецидивы заболевания.

**Цель:** повышение эффективности аденотомии у детей.

**Материалы и методы.** Под наблюдением в клинике находилось 183 ребенка с аденоидными вегетациями в возрасте от 2 до 15 лет. Девочек было 85, мальчиков — 98. Аденоидные вегетации II степени имели место у 27,3%, III степени — у 72,7% детей. У 2,7% больных лимфоидная ткань из носоглотки распространялась через хоаны в полость носа. В основной группе было 146 детей, в контрольной — 37. Для удаления аденоидных вегетаций использовали биполярные аденотомы, а гемостаз в послеоперационной ране проводили с помощью биполярных электроустройств собственной конструкции.

**Результаты.** Хирургическое лечение было проведено всем детям. При аденотомии по традиционной методике (контрольная группа) интраоперационная кровопотеря составила  $26,24 \pm 1,737$  мл, а при использовании высокочастотного тока (основная группа) —  $3,36 \pm 0,233$  мл ( $p < 0,001$ ). Предложенная нами техника хирургического лечения хронических болезней лимфоидного кольца у детей позволила восстановить физиологическое дыхание во всех случаях. Применение електротермоадгезии остатков аденоидных вегетаций позволило восстановить просвет хоан, избежать рецидива заболевания и сохранить небольшую часть глоточной миндалины, что важно для восстановления ее функции.

**Выводы.** Методика аденотомии у детей с использованием электросварочной технологии живых биологических тканей позволяет восстановить физиологическое дыхание, значительно уменьшить интраоперационную кровопотерю, предотвратить послеоперационное кровотечение, восстановить или улучшить слух и избежать рецидива заболевания во всех случаях, что свидетельствует о высокой ее эффективности.

**Ключевые слова:** дети, аденоидные вегетации, лечение.

### Вступ

Аденотомія є найпоширенішим хірургічним втручанням у дітей [11,12]. Основною причиною аденотомії є В. Меєр, який вперше у 1868 році в Копенгагені успішно провів операцію за допомогою власних кільцеподібних щипців, введених через ніс і хоани до склепіння носової частини глотки [14,15]. Починаючи з 1930-х років, ця операція стала виконуватися рутинно з використанням кільцеподібного ножа (аденотом Бекмана) з доступом через ротову порожнину [2]. У подальшому аденоїдні вегетації стали видаляти під візуальним контролем [16].

Слід зазначити, що одним з найчастіших ускладнень виконаної таким чином аденотомії є кровотеча, як під час операції, так і в післяопераційний період, та рецидиви захворювання [1,13].

**Метою** дослідження було підвищення ефективності аденотомії у дітей.

### Матеріал і методи дослідження

Під нашим спостереженням у клініці знаходилися 183 дитини з аденоїдними вегетаціями віком від 2 до 15 років. Дівчаток було 85, хлопчиків — 98. Аденоїдні вегетації II ступеня мали місце у 27,3%, III ступеня — у 72,7%. У 2,7% лімфоїдна тканина з носоглотки поширювалась через хоани у порожнину носа, причому у одного пацієнта аденоїдні вегетації поширюються у порожнину носа на 3 см. В основній групі було 146 дітей, у контрольній — 37.

Секреторний середній отит виявлено у 50 (27,3%) пацієнтів. Типанограма С була у 18 пацієнтів (30 вух), тимпанограма В виявлена у 32 дітей (59 вух).

Гіпертрофія піднебінних мигдаликів II–III ступеня мала місце у 76 (41,5%), хронічний тонзиліт — у 21 (11,5%) пацієнта.

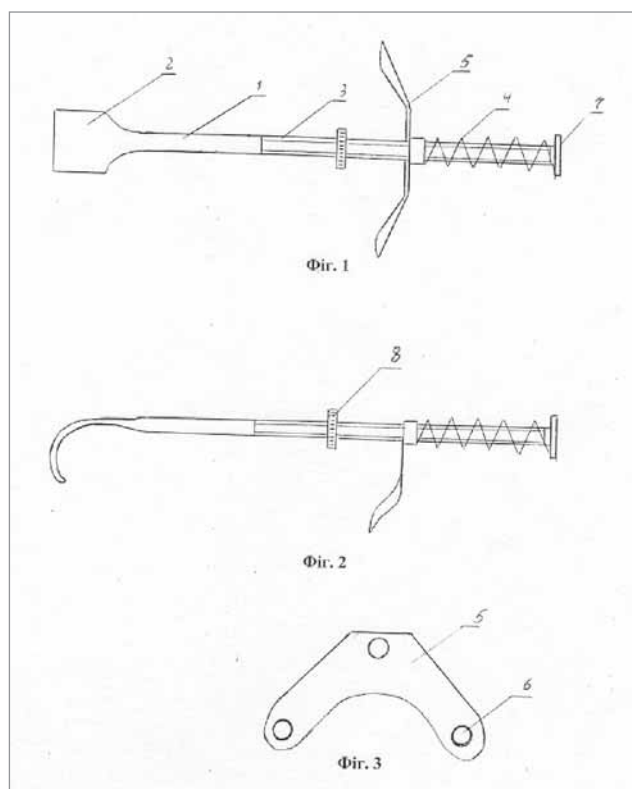
Усі діти були прооперовані під ендотрахеальним наркозом. Крововтрату під час операції оцінювали у мілілітрах, біль — за 10-бальною візуально-аналоговою шкалою (ВАШ), клінічні прояви (гіперемія, набряк слизової оболонки, фібринозні нашарування) — за 3-бальною шкалою. Термін спостереження становив від 1 місяця до 5 років.

Дослідження виконані відповідно до принципів Гельсінської Декларації. Протокол дослідження ухвалений Локальним етичним комітетом (ЛЕК) установи. На проведення досліджень було отримано поінформовану згоду батьків дітей (або їхніх опікунів).

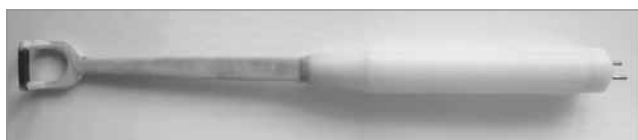На початку дослідження аденоїдні вегетації видаляли за допомогою аденотома Бекмана відповідного розміру під візуальним контролем з використанням гортанного дзеркала або ендоскопа 70°. За необхідності, що було зумовлено особливостями архітекτονіки носоглотки у конкретного пацієнта, для видалення залишків лімфоїдної тканини використовували аденотом Бекмана №0. При локалізації аденоїдних вегетацій у хоанах і порожнині носа лімфоїдну тканину видаляли аденотомом фірми «Шторц» №0 або через порожнину носа за допомогою гортанних щипців з набору Кляйнзасера. М'яке піднебіння під час операції відводили від задньої стінки глотки за допомогою еластичних катетерів. Гемостаз проводили шляхом тампонади носоглотки широким марлевым тампоном. Під час операції користувались роторозширювачем власної конструкції [7,10].

У подальшому нами була удосконалена техніка аденотомії. Для фіксації м'якого піднебіння було запропоновано відповідний пристрій (рис. 1) [6]. За допомогою даного пристрою м'яке піднебіння надійно фіксується в заданому положенні і забезпечує доступ до носоглотки.

Для видалення аденоїдних вегетацій використовували біполярні аденотомі власної кон-



**Рис. 1.** Схематичне зображення пристрою для фіксації м'якого піднебіння



**Рис. 2.** Біполярний аденотом А.Л. Косаковського



**Рис. 3.** Біполярний аденотом Косаковського—Семенова з ендоскопом



**Рис. 4.** Оптичний біполярний електропристрій для коагуляції тканин



**Рис. 5.** Біполярний пристрій для коагуляції з ендоскопом

струкції (патенти України на винахід № 91640, № 96641) [8,9] (рис. 2, 3).

Конструктивною особливістю запропонованих аденотомів була наявність біполярного леза, що забезпечувало одночасне видалення лімфоїдної тканини та гемостаз.

При видаленні аденоїдних вегетацій аденотомом А.Л. Косаковського візуальний контроль за операційним полем проводили за допомогою гортанного дзеркала, а при використанні аденотома Косаковського—Семенова зображення операційного поля виводилось на монітор ендоскопічної стійки.

Гемостаз у післяопераційній рані проводили за допомогою біполярних електропристроїв власної конструкції. При візуальному контролі за допомогою гортанного дзеркала електротермоадгезію (ЕТА) у рані проводили з використанням високочастотного біполярного електропристрою для коагуляції тканин власної конструкції (патент України на винахід № 99043) [3].

У подальшому був розроблений оптичний біполярний електропристрій для коагуляції тканин (патент України на корисну модель № 113320) [4]. На рис. 4 показано загальний вид даного електропристрою.

Конструктивною особливістю цих пристроїв є біполярний електрод, який виконано

у формі «інь-янь». Така форма дозволяє проводити коагуляцію тканин при контакті з будь-якою ділянкою кулькоподібного біполярного електрода.

Даний пристрій також використовували для видалення залишків лімфоїдної тканини в носоглотці та в хоанах.

При значній гіпертрофії трубних валиків у пацієнтів із секреторним середнім отитом нами використовувався біполярний пристрій для коагуляції з ендоскопом (патент України на корисну модель № 114693) [5] (рис. 5).

Пристрій для коагуляції складається з робочої частини з біполярним електродом, рукоятки у формі порожнистого циліндра та ендоскопа, причому біполярний електрод виконано у вигляді двох штирів циліндричної форми із загостреними дистальними кінцями, розташованими паралельно на відстані 2–4 мм між ними.

Після під'єднання пристрою для коагуляції до ендоскопічної стійки та джерела струму, робочу частину пристрою вводили під візуальним контролем у носоглотку до гіпертрофованих трубних валиків. При контакті біполярного електрода пристрою з валиками загострені штирі вводили в середину тканини і подавали високочастотний струм. Після розігрівання біполярного електрода відбувався процес ЕТА, що призводило у подальшому до зменшення їх об'єму та збільшення просвіту вустя слухової труби. Наявність ендоскопа у середині пристрою забезпечувало якісний візуальний контроль за операційним полем на моніторі ендоскопічної стійки. За наявності гіпертрофованих бокових валиків або задніх кінців нижніх носових раковин аналогічно проводили ЕТА гіпертрофованих ділянок.

У післяопераційний період для знеболення дітям призначали нестероїдний протизапальний препарат. У стаціонарі після аденотомії діти спостерігалися протягом доби. Після виписки зі стаціонару дитина упродовж семи днів перебувала під спостереженням дитячого отоларинголога за місцем проживання. Протягом місяця діти звільнялись від фізкультури.

### Результати дослідження та їх обговорення

Хірургічне лікування було проведено у 183 дітей з аденоїдними вегетаціями. 146 пацієнтів склали основну групу, 37 — контрольну групу. Перелік хірургічних втручань представлено в таблиці 1.

У 183 прооперованих пацієнтів було виконано 380 операцій, оскільки у частини дітей вико-

Таблиця 1

**Перелік оперативних втручань у дітей з аденоїдними вегетаціями та супутньою патологією**

Вид хірургічного втручання	Кількість пацієнтів	
	Основна група	Контрольна група
Аденотомія	146	37
Тонзилотомія	14	21
Тонзилопластика	17	—
Електротермоадгезія піднебінних мигдаликів	24	—
Тонзилектомія	19	2
Електротермоадгезія нижніх носових раковин	12	3
Септопластика	9	5
Електротермоадгезія бокових валиків	6	—
Електротермоадгезія трубних валиків	2	—
Видалення кісти Торнвальда	1	—
Видалення ангіоматозного поліпа носоглотки	—	1
Видалення хоанального поліпа	—	3
Видалення синехій порожнини носа	1	—
Ендоназальна гайморотомія	—	2
Сфенотомія	2	—
Видалення кісти спинки носа	1	—
Тимпанопункція	41	9
Видалення папілом гортані	2	—
Усього	297	83

нувались поєднані хірургічні втручання. Інтраопераційних ускладнень, за винятком кровотечі в окремих випадках, не було.

Під час аденотомії відмічено значне зменшення інтраопераційної крововтрати. При аденотомії за традиційною методикою (контрольна група) інтраопераційна крововтрата становила  $26,24 \pm 1,737$  мл, а при використанні високочастотного струму (основна група) —  $3,36 \pm 0,233$  мл ( $p < 0,001$ ), тобто крововтрата при використанні високочастотного струму зменшилась у 7,8 разу. У післяопераційний період у пацієнтів, у яких використовували запропоновану методику, кровотеча не спостерігалась, в той час як при використанні традиційної методики аденотомії вона мала місце у 7 (18,9%) випадках. Причому у чотирьох випадках кровотечу зупиняли за допомогою біполярної коагуляції, а в одному випадку виконували тампонаду носоглотки і порожнини носа.

Подальше спостереження за пацієнтами проводилось після виписки із стаціонару через 1 тиждень, 1 місяць, 6 місяців і до 5 років. У всіх пацієнтів після аденотомії у перший тиждень мали місце помірні виділення слизу. Носове

Таблиця 2

**Захворювання лімфаденоїдного глоткового кільця та супутня патологія у дітей до і після хірургічного лікування**

Захворювання та симптоми	Кількість пацієнтів			
	До лікування		Після лікування	
	абс.	%	абс.	%
Аденоїдні вегетації II–III ст., аденоїдит	146	100	—	—
Гіпертрофія піднебінних мигдаликів II ст.	22	15,1	1	0,7
Гіпертрофія піднебінних мигдаликів III ст.	33	22,6	—	—
Хронічний тонзиліт	19	13	—	—
Хронічний гіпертрофічний риніт	6	4,1	—	—
Вазомоторний риніт	1	0,7	—	—
Алергічний риніт	5	3,4	5	3,4
Синехії порожнини носа	1	0,7	—	—
Викривлення перегородки носа	9	6,2	—	—
Кіста основної пазухи	2	1,4	—	—
Кіста спинки носа	1	0,7	—	—
Кіста Торнвальда	1	0,7	—	—
Секреторний середній отит	43	29,5	8	5,5
Храп під час сну	65	44,5	—	—
Юнацький папіломатоз гортані	2	1,4	—	—

дихання покращувалось з першого дня після операції, відновлювалось — упродовж тижня. Причому швидше носове дихання відновлювалось у дітей, які були прооперовані з використанням ЕТА. Вибіркове ринопневмографічне дослідження оперованих дітей підтвердило відновлення носового дихання.

Динаміка захворювань до і після хірургічного лікування дітей основної групи із захворюваннями лімфаденоїдного глоткового кільця (спостереження від 1 до 5 років) наведена в табл. 2. З таблиці видно, що після хірургічних втручань з використанням методики електрозварювання живих біологічних тканин рецидивів аденоїдних вегетацій не виявлено. Лише у 1 з 55 пацієнтів спостерігали рецидив гіпертрофії піднебінних мигдаликів II ступеня. Кількість секреторних отитів зменшилась з 43 до 8. Позитивним є той факт, що після підслизової ЕТА нижніх носових раковин мало місце відновлення носового дихання не тільки у дітей з хронічним гіпертрофічним та вазомоторним ринітом, але й з алергічним ринітом.

До операції у 65 (44,5%) дітей спостерігалось хропіння під час сну. У післяопераційний період хропіння у дітей зникло. Запропонована нами техніка хірургічного лікування хронічних хвороб лімфоїдного глоткового кільця у дітей дозволила відновити фізіологічне дихання у всіх випадках, що свідчить про високу ефективність проведеного оперативного лікування. Саме



застосування ЕТА залишків аденоїдних вегетаций дозволяє відновити просвіт хоан, уникнути рецидиву захворювання та зберегти невелику частину глоткового мигдалика, що важливо для відновлення його функції.

Усі діти були прооперовані нами під загальною анестезією. Ускладнень, пов'язаних з проведенням ендотрахеальної наркозу, не зареєстровано.

Використання запропонованого нами пристрою для фіксації м'якого піднебіння забезпечує доступ до носоглотки під час оперативного втручання та візуальний контроль з боку ротової порожнини. При цьому виключається травмування язичка аденомом та під час використання електровідсмоктувача. Відмова від катеризації порожнини носа виключає розвиток реактивного набряку слизової оболонки, дозволяє проводити ендоскопічне втручання трансназально в повному обсязі та пришвидшує відновлення носового дихання у післяопераційний період.

## Висновки

1. Методика аденотомії у дітей з використанням електрозварювальної технології живих біологічних тканин дозволяє відновити фізіологічне дихання, значно зменшити інтраопераційну крововтрату, запобігти післяопераційній кровотечі, відновити або покращити слух та уникнути рецидиву захворювання в усіх випадках, що свідчить про високу її ефективність.

2. Використання запропонованого пристрою для фіксації м'якого піднебіння забезпечує доступ до носоглотки під час оперативного втручання та візуальний контроль з боку ротової порожнини, допомагає запобігти травмуванню язичка під час аденотомії, а відмова від катеризації порожнини носа виключає розвиток реактивного набряку слизової оболонки та пришвидшує відновлення носового дихання в післяопераційний період.

*Автори заявляють про відсутність конфлікту інтересів.*

## ЛІТЕРАТУРА

- Безшапочный СБ, Гасюк ЮА, Смянов ЕВ. (2017). Гиперплазия и воспаление глоточной миндалины. Київ: Логос: 123.
- Злобина НВ, Асманов АИ, Радциг ЕЮ. (2016). Современные методы хирургического лечения структур носоглотки: преимущества и перспективы. Лечебное дело. 2: 58–63.
- Косаківська І.А. (2012). Патент України на винахід № 99043. МПК (2012.01) А61В17/00. Біполярний електропристрій для коагуляції тканин. Заявлено 01.03.2011; Опубл. 10.07.2012 р. Бюл. №13.
- Косаківська І.А. (2017). Патент України на корисну модель № 113320. МПК (2006.01) А61В17/24, А61В17/26. Біполярний електропристрій для коагуляції. Заявлено 02.07.2016; Опубл. 25.01.2017 р. Бюл. №2.
- Косаківська І.А. (2017). Патент України на корисну модель № 114693. МПК (2006.01) А61В18/04, А61В18/14. Пристрій для коагуляції. Заявлено 26.10.2016; Опубл. 10.03.2017 р. Бюл. №5.
- Косаківська І.А., Дячук В.В., Косаковський А.Л., Дячук В.В. (2011). Патент України на корисну модель № 60107. МПК (2006.01) А61В17/24. Пристрій для фіксації м'якого піднебіння. Заявлено 22.11.2010; Опубл. 10.06.2011 р. Бюл. №11.
- Косаковський А.Л., Косаківська І.А. (2003). Декларційний патент України на винахід № 54273 А. МПК7 А61В17/00, А61В1/24. Роторозширювач. Заявлено 09.07.2002; Опубл. 17.02.2003 р. Бюл. № 2.
- Косаковський А.Л., Косаківська І.А., Семенов Р.Г. (2010). Патент України на винахід № 91640. МПК (2009) А61В17/32, А61В17/3205 (2006.01), А61В18/12. Аденотом А.Л. Косаковського. Заявлено 20.03.2009; Опубл. 10.08.2010 р. Бюл. №15.
- Косаковський А.Л., Косаківська І.А., Семенов Р.Г., Семенов В.Р. (2011). Патент України на винахід № 96641. МПК А61В17/24 (2006.01), А61В17/32 (2006.01), А61В17/3211 (2006.01). Аденотом Косаковського—Семенова. Заявлено 13.01.2010; Опубл. 25.11.2011 р. Бюл. №22.
- Косаковський А.Л., Косаківська І.А., Шух Л.А. (2003). Декларційний патент України на винахід № 60877 А. МПК7 А61В1/24, А61В17/00. Роторозширювач. Заявлено 24.03.2003; Опубл. 15.10.2003 р. Бюл. № 10.
- Лайко АА, Заболотний ДІ, Косаковський АЛ та ін. (2006). Аденоїдні вегетації та аденоїдити. Київ: Логос: 171.
- Лайко АА, Заболотний ДІ, Мельников ОФ та ін. (2010). Аденоїдит. Київ: Логос: 178.
- Лайко АА, Косаковський АЛ, Заболотна ДД та ін. (2013). Дитяча оториноларингологія. Національний підручник. За ред. Лайка АА. Київ: Логос: 576.
- Пухлик СМ, Нейвирт ЭГ. (2002). Аденомотомія: исторический аспект. Ринология. 2: 70–71.
- Пухлик СМ. (2016). Аденомотомія — исторический экскурс. Здоров'я України. 1: 37–39.
- Bluestone D, Rosenfeld RM. (2002). Surgical atlas of Pediatric otolaryngology. London: 847.

## Сведения об авторах:

**Косаковская Илона Анатольевна** — к. мед. н., доц. каф. детской оториноларингологии, аудиологии и фониатрии НМАПО имени П.Л. Шупика. Адрес: г. Киев, ул. Дорогожичская, 9; тел. (+38044) 2369448. Статья поступила в редакцию 24.07.2018 г., принята к печати 27.11.2018 г.