

УДК 616.323-007.61-053.2-089.87-079.4

I.A. Косаківська

Труднощі діагностики аденоїдних вегетацій у дітей

Національна академія післядипломної освіти імені П.Л. Шупика, м. Київ, Україна

SOVREMENNAYA PEDIATRIYA.2018.5(93):11-13; doi 10.15574/SP.2018.93.11

Зазвичай діагностика аденоїдних вегетацій та хронічного аденоїдиту не викликає труднощів.

Мета: підвищення якості діагностики аденоїдних вегетацій.

Матеріали і методи. Під спостереженням знаходилося 183 дитини віком від 2 до 15 років з аденоїдними вегетаціями. При передній і задній риноскопії оцінювали величину аденоїдних вегетацій та їх стан (ознаки запального процесу, слизові чи гнійні виділення). При передній риноскопії використовували ендоскопи 0°, іноді 30°. Задню риноскопії проводили з використанням носоглоткового дзеркала або ендоскопа 70°. В окремих випадках проводили пальцеве дослідження носоглотки, що було зумовлено неможливістю візуальної оцінки носоглотки.

Результати. У більшості випадків діагностика аденоїдних вегетацій не викликала труднощів. Аденоїдні вегетації II ступеня мали місце у 27,3%, III ступеня — у 72,7%. У 2,7% лімфоїдна тканина з носоглотки поширювалась через хоани у порожнину носа. У однієї хворої аденоїдні вегетації проникали в порожнину носа на 3 см, причому лімфоїдна тканина була вкрита слизом та імітувала двобічний хоанальний поліп. У 6,6% пацієнтів мало місце викривлення перегородки носа, у 0,6% — синехії порожнини носа, у 3,8% — гіпертрофія носових раковин, у 5% — алергічний риніт, у 0,6% — мукоцеле решітчастого лабіринту, у 0,6% діагностована кіста Торнвальда, у 1,1% — сторонні тіла порожнини носа, у 1,6% — хоанальний поліп, що значно утруднювало або унеможливило проведення передньої риноскопії та огляд носоглотки ендоскопом через порожнину носа. Труднощі проведення задньої риноскопії були зумовлені віковими особливостями дитини або підвищеним блювотним рефлексом, у одного пацієнта задня риноскопія була утруднена наявністю рубців у носоглотці. У однієї дитини був діагностований ангиоматозний поліп носоглотки, у однієї — лімфома Беркета.

Висновки. Аденоїдні вегетації є найпоширенішим захворюванням дитячого віку, діагностика якого зазвичай не викликає труднощів. Діагностика аденоїдних вегетацій при прямій риноскопії може бути утруднена через захворювання порожнини носа та приносних синусів, а при задній риноскопії — через пухлини або рубці в носоглотці та вікові анатомічні й фізіологічні особливості дитини. З метою диференційної діагностики аденоїдних вегетацій, за необхідності, слід використовувати КТ, МРТ та повторне гістологічне дослідження.

Ключові слова: аденоїдні вегетації, діагностика, діти.

Diagnostics difficulties of adenoid vegetations in children

I.A. Kosakivska

Shupyk National Medical Academy of Postgraduate Education, Kyiv, Ukraine

The diagnosis of adenoid vegetations and chronic adenoiditis does not commonly cause any difficulties.

Objective: to improve the quality of adenoid vegetation diagnostics.

Materials and methods. In total 183 children aged from 2 to 15 years with adenoid vegetations were followed-up. In the anterior and posterior rhinoscopy, the adenoid vegetation size and state (signs of inflammation, mucoid or suppurative discharge) were evaluated. In front rhinoscopy, endoscopes with different angles of vision were used (0° and sometimes 30°). Posterior rhinoscopy was performed using a nasopharynx speculum or endoscope with 70° angle of vision. In some cases, digital nasopharynx examination was performed due to the impossibility of visual assessment of the nasopharynx.

Results. In most cases, the diagnosis of adenoid vegetations caused no difficulties. There were adenoid vegetations of grade II in 27.3% of cases, and degree III — in 72.7%. In 2.7% of cases, the lymphoid tissue from the nasopharynx protruded through the choanas into the nasal cavity. In one patient, adenoid vegetations protruded into the nasal cavity by 3 cm, and the lymphoid tissue was covered with mucus and simulated a bilateral choanal polyp. In 6.6% of patients, there was a deviated nasal septum, 0.6% had nasal synechias, 3.8% — hypertrophy of the nasal concha, in 5% of cases there was allergic rhinitis, in 0.6% — the mucocoele of the ethmoidal labyrinth, in 0.6% of cases — Tornwaldt cyst was diagnosed, 1.1% — foreign bodies of the nasal cavity, 1.6% — choanal polyp, which significantly challenged or disabled anterior rhinoscopy and examination of the nasopharynx with endoscope through the nasal cavity. Difficulties in posterior rhinoscopy were connected with the age peculiarities of a child or increased emetic reflex, and in one case, it was stipulated by cicatricial changes in the nasopharynx. In one child, an angiomatic polyp of the nasopharynx was diagnosed, and in one case — the Burkitt's tumour.

Conclusions. Adenoid vegetation is the most common paediatric disease, the diagnosis of which usually does not cause any difficulties. Diagnosis of adenoid vegetations using direct rhinoscopy can be difficult due to diseases of the nasal cavity and paranasal sinuses, and the posterior rhinoscopy can be challenged by tumours or scars in the nasopharynx and the child's age-related anatomic and physiological features. For the purpose of differential diagnosis of adenoid vegetations, CT, MRI and repeated histological examination should be used if considered necessary.

Key words: adenoid vegetation, diagnostics, children.

Трудности диагностики аденоидных вегетаций у детей

I.A. Косаківська

Національна академія післядипломної освіти імені П.Л. Шупика, г. Київ, Україна

Обычно диагностика аденоидных вегетаций и хронического аденоидита, не вызывает затруднений.

Цель: повышение качества диагностики аденоидных вегетаций.

Материалы и методы. Под наблюдением в клинике находились 183 ребенка в возрасте от 2 до 15 лет с аденоидными вегетациями. При передней и задней риноскопии оценивали величину аденоидных вегетаций и их состояние (признаки воспалительного процесса, слизистые или гнойные выделения). При передней риноскопии использовали эндоскопы 0°, иногда 30°. Заднюю риноскопию проводили с использованием носоглоточного зеркала или эндоскопа 70°. В отдельных случаях проводили пальцевое исследование носоглотки, что было обусловлено невозможностью визуальной оценки носоглотки.

Результаты. В большинстве случаев диагностика аденоидных вегетаций не вызывала трудностей. Аденоидные вегетации II степени имели место в 27,3%, III степени — в 72,7%. В 2,7% лимфоидная ткань из носоглотки распространялась через хоаны в полость носа. У одной больной аденоидные вегетации проникали в полость носа на 3 см, причем лимфоидная ткань была покрыта слизью и имитировала двусторонний хоанальный полип. У 6,6% пациентов имело место искривление перегородки носа, у 0,6% — синехии полости носа, у 3,8% — гипертрофия носовых раковин, у 5% — аллергический ринит, у 0,6% — мукоцеле решетчатого лабиринта, у одного пациента диагностирована киста Торнвальда, у 1,1% — инородные тела полости носа, у 1,6% — хоанальный полип, что значительно затрудняло или делало невозможным проведение передней риноскопии и осмотр носоглотки эндоскопом через полость носа. Трудности проведения задней риноскопии были обусловлены возрастными особенностями ребенка или повышенным рвотным рефлексом, у одного пациента задняя риноскопия была затруднена наличием рубцов в носоглотке. У одного ребенка был диагностирован ангиоматозный полип и у одного — лимфома Беркета.

Выводы. Аденоидные вегетации являются самым распространенным заболеванием детского возраста, диагностика которого обычно не вызывает затруднений. Диагностика аденоидных вегетаций при прямой риноскопии может быть затруднена из-за заболевания полости носа и околоносовых синусов, а при задней риноскопии — из-за опухоли или рубцов в носоглотке и возрастных анатомических и физиологических особенностей ребенка. С целью дифференциальной диагностики аденоидных вегетаций при необходимости следует использовать КТ, МРТ и повторное гистологическое исследование.

Ключевые слова: аденоидные вегетации, диагностика, дети.

Вступ

Гіпертрофію глоткового мигдалика (аденоїдні вегетації) вперше описав Меєр [8,9]. Аденоїдні вегетації є найпоширенішим захворюванням у дитячому віці [4,5]. Насамперед аденоїдні вегетації негативно впливають на носове дихання внаслідок зменшення просвіту хоан. При поширенні гіпертрофованої лімфоїдної тканини на співустья слухової труби має місце зниження вентиляції барабанної порожнини, що в подальшому призводить до зниження слуху і розвитку секреторного середнього отиту [7]. Нерідко у дітей з аденоїдними вегетаціями можна спостерігати деформацію верхньої щелепи та порушення прикусу [4,5].

За останнє сторіччя накопичено величезний досвід діагностики даного захворювання. Діагностика аденоїдних вегетацій та хронічного аденоїдиту, як правило, не викликає труднощів і включає оцінку носового дихання, як вдень, так і під час сну (хропіння, апное). При огляді оцінюється величина аденоїдних вегетацій та їх стан при передній і задній риноскопії, у тому числі з використанням ендоскопа або фіброскопа [7]. У минулому широко використовували пальцеве дослідження носоглотки [4].

Більшість авторів виділяють три ступені аденоїдних вегетацій: I ступінь, II ступінь, III ступінь [4,2,6,10]. У деяких випадках аденоїдні вегетації поширюються через хоани в порожнину носа. В.Ф. Антонів та співавт. [1] виділяють «аденоїдну хворобу», яка має три стадії. Про розміри аденоїдних вегетацій можна судити також за результатами комп'ютерної томографії (КТ) або магнітно-резонансної томографії (МРТ) [11], якщо дане дослідження проводилося дитині з інших причин. Для діагностики аденоїдів використовувати ці методи дослідження недоцільно.

В окремих випадках лікар стикається з труднощами у постановці діагнозу, що може стати причиною лікарських помилок.

Метою дослідження було підвищення якості діагностики аденоїдних вегетацій.

Матеріал і методи дослідження

Під нашим спостереженням у клініці було 183 дитини у віці від 2 до 15 років з аденоїдними вегетаціями. Дівчаток було 85, хлопчиків — 98.

При передній і задній риноскопії оцінювали величину аденоїдних вегетацій та їх стан (ознаки запального процесу, слизові чи гнійні виділення). При передній риноскопії використовували ендоскопи 0°, інколи 30°. Задню риноскопії

проводили з використанням носоглоткового дзеркала або ендоскопа 70°. У більшості випадків ендоскопи мали діаметр 4 мм. Ендоскопи діаметром 2,7 мм використовували при передній риноскопії лише у дітей перших років життя і у старших дітей, у яких проведення ендоскопа було утруднене через патологію порожнини носа (викривлення перегородки носа, синехії, хоанальний поліп, гіпертрофія носових раковин). В окремих випадках проводили пальцеве дослідження носоглотки, що було зумовлено неможливістю візуальної оцінки носоглотки. З метою оцінки функції слухової труби проводили імпедансометрію.

Дослідження виконані відповідно до принципів Гельсінської Декларації. Протокол дослідження ухвалений Локальним етичним комітетом (ЛЕК) установи. На проведення досліджень було отримано поінформовану згоду батьків дітей (або їхніх опікунів).

Результати дослідження та їх обговорення

Здебільшого діагностика аденоїдних вегетацій не викликала труднощів. Аденоїдні вегетації II ступеня мали місце у 27,3%, III ступеня — у 72,7%. У 2,7% хворих лімфоїдна тканина з носоглотки поширювалась через хоани в порожнину носа. У однієї хворої аденоїдні вегетації проникали в порожнину носа на 3 см, причому лімфоїдна тканина була вкрита слизом та імітувала двобічний хоанальний поліп. Це зумовило призначення КТ (рис.), результати якої допомогли виставити остаточний діагноз [3].

У 6,6% пацієнтів мали місце викривлення перегородки носа, у 0,6% — синехії порожнини носа, у 3,8% — гіпертрофія носових раковин, у 5% — алергічний риніт, у 0,6% — мукоцеле решітчастого лабіринту, у 0,6% діагностована кіста Торнвальда, у 1,1% — сторонні тіла порожнини носа, у 1,6% — хоанальний поліп,

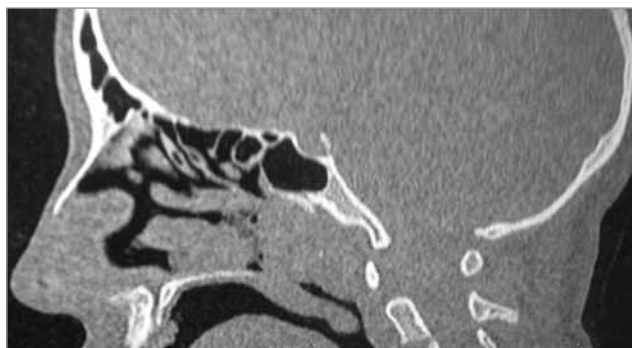


Рис. Комп'ютерна томограма пацієнтки С., 14 років, сагітальна проекція. Аденоїдні вегетації поширюються у порожнину носа на 3 см

що значно утруднювало або унеможливило проведення передньої риноскопії та огляд носоглотки ендоскопом через порожнину носа.

Труднощі проведення задньої риноскопії були зумовлені віковими особливостями дитини або підвищеним блювотним рефлексом, у одного пацієнта задня риноскопія була утруднена наявністю рубців у носоглотці.

Двоє дітей були госпіталізовані у клініку для обстеження та лікування після аденотомії за місцем проживання. Кровотечі не спостерігались. В обох випадках після операції аденоїдні вегетації були підтверджені при гістологічному дослідженні за місцем проживання. Однак через два тижні в обох випадках виник рецидив захворювання.

У першому випадку за результатами біопсії тканини з носоглотки, наданими у двох провідних медичних закладах України, діагностовано ангіофіброму носоглотки. Новоутворення виповнювало задню половину носоглотки від хоан до межі з ротоглоткою та закривало половину просвіту хоан. Дане новоутворення прикріплювалося на задній стінці носоглотки на широкій ніжці по серединній лінії. Макроскопічно видалена тканина була сірувато-рожевого кольору, нагадувала аденоїдні вегетації.

Кровотеча під час операції була майже відсутня. При гістологічному дослідженні було підтверджено наявність ангіофіброми носоглотки. Враховуючи розбіжності клініки і результатів гістологічного дослідження, було проведено гістологічне дослідження в різних медичних установах і встановлено заключний діагноз: «Ангіоматозний поліп носоглотки».

У другому випадку при повторних дослідженнях було встановлено діагноз: «Лімфома Беркета». Дитина була переведена для подальшого лікування в онкогематологічне відділення.

Секреторний середній отит виявлено у 50 (27,3%) пацієнтів. Типанограма С була у 18 пацієнтів (30 вух), тимпанограма В виявлена у 32 дітей (59 вух).

Гіпертрофія піднебінних мигдаликів II–III ступеня мала місце у 67 (36,6%), хронічний тонзиліт — у 19 (10,4%) пацієнтів.

Вищенаведені приклади вказують на можливі труднощі при діагностиці аденоїдних вегетацій та необхідність проведення додаткових досліджень та залучення інших спеціалістів для уточнення діагнозу у складних випадках.

Висновки

1. Аденоїдні вегетації є найпоширенішим захворюванням дитячого віку, діагностика якого зазвичай не викликає труднощів.

2. Діагностика аденоїдних вегетацій при прямій риноскопії може бути утруднена через захворювання порожнини носа та приносинусів, а при задній риноскопії — через пухлини або рубці в носоглотці та вікові анатомічні й фізіологічні особливості дитини.

3. При диференційній діагностиці аденоїдних вегетацій, за необхідності слід використовувати КТ, МРТ та повторне гістологічне дослідження.

Автори заявляють про відсутність конфлікту інтересів.

ЛІТЕРАТУРА

1. Антонив ВФ, Аксенов ВМ, Портяной МГ. (2006). Аденоиды — аденоидная болезнь. Диагноз ставит мать. Тезисы 17 съезда оториноларингологов России. Нижний Новгород: 418.
2. Безшапочный СБ, Гасюк ЮА, Смеянов ЕВ. (2017). Гиперплазия и воспаление глоточной миндалины. Київ: Логос: 123.
3. Косаківська ІА. (2016). Гіпертрофія глоткового мигдалика, що імітує хоанальний поліп. Современная педиатрия. 5(77): 137—138.
4. Лайко АА, Заболотний ДІ, Косаковський АЛ та ін. (2006). Аденоїдні вегетації та аденоїдити. Київ: Логос: 171.
5. Лайко АА, Заболотний ДІ, Мельников ОФ та ін. (2010). Аденоїдит. Київ: Логос: 178.
6. Лайко АА, Заболотний ДІ, Рауцкіс ПА та ін. (2010). Гіпертрофія глоткового мигдалика. Київ: Логос: 168.
7. Лайко АА, Косаковський АЛ, Заболотна ДД та ін. (2013). Дитяча оториноларингологія: національний підручник. Лайко АА (ред.). Київ: Логос: 576.
8. Пухлик СМ, Нейвирт ЭГ. (2002). Аденомотомия: исторический аспект. Ринология. 2: 70—71.
9. Пухлик СМ. (2016). Аденомотомия — исторический экскурс. Здоров'я України. 1: 37—39.
10. Талалаєнко ІО, Боєнко СК, Боєнко ДС та ін. (2013). Діагностика і лікування хронічних запальних захворювань лімфаденоїдного глоткового кільця у дітей: навчальний посібник. Донецьк: ДонНМУ: 150.
11. Fujioka M, Yooung LW, Girdany BR. (1979). Radiographic Evaluation of Adenoidal Size in Children: Adenoidal-Nasopharyngeal Ratio. AJR. 133; 4. : 401—404.

Сведения об авторах:

Косаковская Илона Анатольевна — к. мед. н., доц. каф. детской оториноларингологии, аудиологии и фониатрии НМАПО имени П.Л. Шуплика. Адрес: г. Киев, ул. Дорогожицкая, 9; тел. (+38044) 2369448.

Статья поступила в редакцию 13.02.2018 г., принята к печати 27.08.2018 г.