

УДК 616-006.446.6+616.419]-053.2-08

**О.І. Дорош¹, А.М. Мих¹, А.І. Степанюк¹, О.І. Козлова¹, Л.Л. Скоропад¹,
Л.П. Середич¹, І.П. Цимбалюк-Волошин^{1,2}**

Особенности миелодиспластического синдрома та гострої мієлоїдної лейкемії, індукованих лікуванням, у дітей, які лікувалися з приводу гострої лімфобластної лейкемії: власні спостереження

¹КЗ ЛОР «Західноукраїнський спеціалізований дитячий медичний центр», м. Львів, Україна
²Львівський національний медичний університет імені Данила Галицького, Україна

SOVREMENNAYA PEDIATRIYA.2018.4(92):69-80; doi 10.15574/SP.2018.92.69

Наведено два клінічні випадки вторинних, індукованих лікуванням, гемобластозів — treatment-related myelodysplastic syndrome (t-MDS)/treatment-related acute myeloid leukemia (AML) — t-MDS/t-AML, які порівнювалися з даними інших світових досліджень.

Двоє хлопців із попередньо діагностованою гострою лімфобластною лейкемією (ГЛЛ) отримували терапію за програмою ALL IC-BFM-2002, згідно з належністю до терапевтичних груп середнього та високого ризику (ГСР, ГВР). У одного з них, який належав до ГСР, виник вторинний мієлодиспластичний синдром (МДС) із моносомією 7, що згодом трансформувалася у вторинну гостру мієлоїдну лейкемію (ГМЛ). Хворому проведено аlogenну трансплантацію гемопоетичних клітин (ало-ТГПСК) пуповинної крові. Пацієнт помер від посттрансплантаційних ускладнень. У другого хворого із ГВР зареєстровано вторинну ГМЛ з транслокацією t(9.11) (p22; q23). Йому виконано ало-ТГПСК. Пацієнт перебуває у клініко-гематологічній ремісії ГЛЛ 77 міс. та t-AML — 49 місяців.

t-MDS/t-AML реєструвалися на тлі підтримуючої хіміотерапії ГЛЛ через 20 міс. у осіб чоловічої статі із наявністю хромосомних аномалій, мали здатність до прогресування під час стандартної хіміотерапії та розвитку важких інфекційно-токсичних ускладнень на ґрунті цитопенії. Трансплантація гемопоетичних клітин є єдиним лікувальним режимом у пацієнтів із t-MDS/t-AML.

Ключові слова: гостра лімфобластна лейкемія, індуковані лікуванням миєлодиспластичний синдром та гостра мієлоїдна лейкемія, вторинні неоплазії, діти.

Features of treatment-related myelodysplastic syndrome and treatment-related acute myeloid leukaemia in children treated for acute lymphoblastic leukaemia: own observations

O.I. Dorosh¹, A.M. Myh¹, A.I. Stepanyuk¹, O.I. Kozlova¹, L.L. Skoropad¹, L.P. Seredych¹, I.P. Tsybalyuk-Voloshyn^{1,2}

¹Municipal Establishment of Lviv Oblast Council «Western Ukrainian Specialized Children's Medical Centre», Ukraine

²Danylo Halytsky Lviv National Medical University, Ukraine

The article presents two clinical cases of secondary treatment-related haemoblastosis ? treatment-related myelodysplastic syndrome (t-MDS)/treatment-related acute myeloid leukaemia (AML) ? t-MDS/t-AML, compared to the data of other world's investigators.

Two boys with primary diagnosed acute lymphoblastic leukaemia (ALL) were treated according to the program ALL IC-BFM-2002, depending upon their belonging to intermediate (IRTG) and high-risk treatment groups (HRTG). The secondary MDS associated with monosomy 7 developed in the patient of the intermediate risk group, which was subsequently transformed to secondary AML. After allogenic transplantation of haemopoetic cells of umbilical cord blood, it appeared that the post-transplant complications developed, which caused death of the patient. In another boy from the high-risk group, the secondary AML associated with translocation t(9.11) (p22; q23) was diagnosed. He was provided with allogenic transplantation of haemopoetic cells as well. The patient has been in clinical-haematological remission of ALL for 77 months and clinical-haematological remission of t-AML — 49 months.

The t-MDS/t-AML are registered amid supportive chemotherapy of ALL after 20 months in males with chromosome anomalies, predisposed to progress during standard chemotherapy and severe infectious toxic complications associated with cytopenia. The transplantation of haemopoetic cells presents the only treatment regimen for patients with t-MDS/t-AML.

Key words: acute lymphoblastic leukaemia, treatment-related myelodysplastic syndrome, treatment-related acute myeloid leukaemia, secondary neoplasia, children.

Особенности миелодиспластического синдрома и острой миелоидной лейкемии у детей, обусловленных лечением острой лимфобластной лейкемии: собственные наблюдения

О.И. Дорош¹, А.Н. Мих¹, А.И. Степанюк¹, Е.И. Козлова¹, Л.Л. Скоропад¹, Л.П. Середич¹, И.П. Цымбалюк-Волошин^{1,2}

¹КЗ ЛОР «Западноукраїнський спеціалізований дитячий медичний центр», г. Львів, Україна

²Львовский национальный медицинский университет имени Данила Галицкого, Украина

Представлены два клинических случая вторичных, вызванных лечением гемобластозов, неоплазий — treatment-related myelodysplastic syndrome (t-MDS)/ treatment-related acute myeloid leukemia (AML) — t-MDS/t-AML в сравнении с ранее опубликованными данными других исследователей.

Два мальчика, у которых была первично диагностирована острая лимфобластная лейкемия (ОЛЛ), получали лечение по программе ALL IC-BFM-2002 соответственно принадлежности к терапевтическим группам среднего и высокого риска (ГСР, ГВР). У больного из ГСР возник вторичный миелодиспластический синдром (МДС) с моносомией 7, который впоследствии трансформировался во вторичную острую миелоидную лейкемию (ОМЛ); после аlogenной трансплантации гемопоэтических клеток (ало-ТГПСК) пуповинной крови возникли осложнения, от которых пациент умер. У другого больного из ГВР зарегистрирована вторичная ОМЛ с транслокацией t(9.11) (p22; q23). Проведена ало-ТГПСК; пациент пребывает в клиничко-гематологической ремиссии ОЛЛ 77 месяцев и t-AML — 49 месяцев.

t-MDS/t-AML регистрировались на фоне поддерживающей химиотерапии ОЛЛ через 20 месяцев у лиц мужского пола при наличии хромосомных аномалий, имели предрасположенность к прогрессированию во время стандартной химиотерапии и развитию тяжелых инфекционно-токсических осложнений на фоне цитопении. Трансплантация гемопоэтических клеток является единственным лечебным режимом для пациентов с t-MDS/t-AML.

Ключевые слова: острая лимфобластная лейкемия, индуцированные лечением миелодиспластический синдром и острая миелоидная лейкемия, вторичные неоплазии, дети.

Вступ

В останні десятиліття досягнуто значного покращення результатів лікування дітей, хворих на злоякісні захворювання крові, зокрема на гостру лімфобластну лейкемію (ГЛЛ), завдяки удосконаленню протоколів лікування, супровідній терапії із застосуванням щораз нових медикаментів [5,19,26,37,50,51,62]. Зі зниженням ризику рецидиву лейкемії, цитостатичне лікування має ряд побічних ефектів, які можуть розвинутися згодом. Одним із пізніх ускладнень лікування є виникнення вторинних пухлинних захворювань [18,23,25,40,41,48,49,50,53,56,61,65,67,72]. Часовий діапазон виникнення вторинних неоплазій (ВН) після застосування цитостатичної терапії коливається від 0,9 до 20 і більше років [7,32,48,49,49]. У повідомленнях Національного інституту раку США зазначається, що під тривалим спостереженням перебуває 3,5% населення країни, у 16,0% з яких реєструються ВН [677]. Найпоширенішим ускладненням інтенсивної цитостатичної терапії (хіміотерапії (ХТ) і/або променевої терапії (ПТ)) будь-яких первинних пухлинних захворювань є індуковані лікуванням гостра мієлоїдна лейкемія (ГМЛ) та мієлодиспластичний синдром (МДС) (treatment-related myelodysplastic syndrome (t-MDS)/ treatment-related acute myeloid leukemia (t-AML)), вживається також інший термін – «вторинні МДС і/або ГМЛ» (secondary myelodysplastic syndrome / secondary leukemia) [1,7,18,27,38,44,45,63,66,69,76]. Ці дві вторинні неоплазії реєструються у 500–1000 разів частіше, ніж лейкемії de novo. У деяких публікаціях йдеться про ризик розвитку t-MDS/t-AML у 6,0–27,0% пацієнтів, які отримували протипухлинне лікування [4,23,28, 30,32,35,58,69,76]. Ці стани є нечастим віддаленим наслідком лікування не лише ГЛЛ, але й лімфоми Годжкіна (ЛГ) та негоджкінської лімфоми (НГЛ) у дітей [7,9,13,15, 17,21,27,29, 32,41,53,59,76]. Діагностуються t-MDS/t-AML переважно через 3–5 років з часу встановлення первинного пухлинного захворювання, ризик значно зменшується на другому десятиріччі [20,21,33,69,76]. t-AML нерідко є основною причиною нерезидивної смертності після аутологічної трансплантації кісткового мозку (ТКМ) / гемопоетичних клітин у хворих на ЛГ та НГЛ. Частота ризику виникнення t-MDS/t-AML суттєво менша після аlogenної ТКМ, ніж після проведення традиційної ХТ. Вважається, що післятрансплантаційні ВН

зумовлені режимом інтенсивного хіміотерапевтичного кондиціонування [4,28,29,45,75]. Індивідуальна варіабельність ризику розвитку t-MDS/t-AML зумовлена генетичною схильністю до генотоксичних впливів ПТ та хіміопрепаратів [1,2,21,24,35,54,67,60,77]. Лікування цих вторинних гемобластозів із застосування звичайної ХТ має поганий прогноз, із середнім виживанням не більше 6–8 місяців. Таким хворим через низьку та короточасну ефективність при застосуванні стандартної ХТ рекомендована ало-ТППСК [1,19,69]. Оскільки тривають подальші мультицентрові дослідження у розробці стратегії прогнозування, зменшення ризиків t-MDS/t-AML та вибору оптимальної тактики лікування, вважаємо, що опис наших клінічних випадків є актуальним і важливим у цій ділянці онкогематології. У осіб, яким проводилась ало-ТППСК з приводу t-MDS/t-AML, у подальшому житті можливі інші ускладнення, пов'язані з ПТ та ХТ [75], тому такі пацієнти повинні бути під постійним спостереженням лікарів першого контакту та вузьких спеціалістів.

Матеріал і методи дослідження

Представлено два клінічні випадки вторинних гемобластозів t-MDS/AML, які виникли через 20 міс. від початку первинної терапії ГЛЛ на фоні підтримуючої ХТ згідно з програмою ALL IC-BFM-2002. Один пацієнт належав до терапевтичної ГСР, у нього виник вторинний МДС з подальшою трансформацією у ГМЛ. Інший хворий з ГВР отримував інтенсивніше лікування за тією самою програмою, включно з профілактичним опроміненням центральної нервової системи (ЦНС) у дозі 12 Грей.

У пацієнтів застосовувалися загальноклінічні методи дослідження: цитологічне (периферичної крові, кісткового мозку (КМ)), цитохімічне (ЦХ), імунофенотипування (ІФ) бластних клітин, цито- і молекулярно-генетичний аналіз та патогістологічне діослідження.

Незалежні дослідження: морфологічні, імунофенотипові, цито- і молекулярногенетичні та гістологічні препаратів проводилися у Рефернс-лабораторії НДСКЛ «ОХМАТДИТ» (м. Київ).

Дослідження виконані відповідно до принципів Гельсінської Декларації. Протокол дослідження ухвалений Локальним етичним комітетом (ЛЕК) всіх зазначених у роботі установ. На проведення досліджень було отримано поінформовану згоду батьків дітей (або їхніх опікунів).

Таблиця 1

Порівняльна імунофенотипова характеристика експресії антигенів на бластних клітинах у I гострому періоді у хворих на гостру лімфобластну лейкемію та при t-MDS/ t-AML

Антиген, %	Клінічний випадок 1		Клінічний випадок 2	
	I гострий період (ГЛЛ)	II гострий період (ГМЛ)	I гострий період (ГЛЛ)	II гострий період (ГМЛ)
CD45	81,0	100,0	100,0	100,0
CD34	44,0	96,0	96,0	0,0
CD38	93,0	88,0	99,0	98,0
HLA-Dr	93,0	97,0	95,0	47,0
Anti-MPO	32,0	0,0	0,0	79,0
Anti-TdT	0,0	0,0	96,0	0,0
CD13	0,0	92	0,0	0,0
CD14	0,0	—	—	—
CD15	0,0	0,0	0,0	0,0
CD33	98,0	88	0,0	93,0
CD65	89,0	0,0	0,0	74,0
CD117	0,0	89,0	0,0	43,0
cCD79a	87,0	—	—	—
CD11c	0,0	0,0	—	—
CD64	—	0,0	—	96,0
CD2-	0,0	0,0	0,0	0,0
CD3	0,0	0,0	0,0	0,0
CD4	0,0	77,0	0,0	46,0
CD5	0,0	0,0	0,0	0,0
CD7	0,0	0,0	0,0	0,0
CD8	0,0	0,0	0,0	0,0
CD10	91,0	0,0	98,0	0,0
CD19	91,0	0,0	100,0	0,0
CD20	91,0	0,0	0,0	0,0
CD22	92,0	0,0	95,0	0,0
CD61	—	0,0	—	—
CD41	—	0,0	—	—
CD42	—	0,0	—	—
CD56	—	0,0	—	—
CD58	—	—	98,0	0,0

Клінічний випадок 1. У хлопчика віком 2 роки 4 міс. впродовж двох місяців до госпіталізації у ЗУСДМЦ спостерігалися блідість шкірних покривів, синці, заушна лімфаденопатія. З приводу припухлості на шиї та погіршення самопочуття звернулися до сімейного лікаря, який скерував дитину у ЗУСДМЦ з підозрою на гемобластоз. У дебюті хвороби стан дуже важкий. Шкіра бліда, поліморфна геморагічна висипка на шкірі. Збільшені шийні, підщелепові, заушні, аксиллярні лімфовузли до 1,5–2,0 см. Гепато- (+4 см) та спленомегалія (+5 см) з-під краю реберної дуги. Яєчка симетричні, не збільшені, шкіра над ними не

гіперемована. Вогнищевих змін ЦНС не виявлено.

У загальному аналізі крові (ЗАК): еритроцити (Ер) 1,87 Т/л, гемоглобін (Гб) 55 г/л, MCV 90,8 fl, тромбоцити (Тр) 14,0 Г/л, лейкоцити (Ле) 68,0 Г/л, лейкоцитарна формула (ЛФ): бласти (бл) 90,0%, еозинофіли (е) 1,0%, паличкоядерні нейтрофіли (п) 2,0%, сегментоядерні нейтрофіли (с) 2,0%, лімфоцити (л) 3,0%, моноцити (м) 2,0%, нормоцити 2:100, ретикулоцити (р) 4‰, ШОЕ 44 мм/год; лактатдегідрогеназа (ЛДГ) 3151,1 МО/л. Мієлограма (23.07.2009): бл 84,2%, морфологічно типу L2 за FAB, еритропоез: еритробласти (ербл) 0,0%, нормобласти базофільні 1,6%, поліхроматофільні 0,6%, оксифільні 0,8%, л 6,4%, промієлоцити (прмц) 0,4%, мієлоцити (мц) 1,4%, метамієлоцити (мтмц) 0,8%, п 1,2%, сп 0,8%, е 0,0%, б 0,0%, м 0,2% (рис. 1).

Імунофенотипування (ІФ) бл кісткового мозку (КМ) наведено у таблиці 1 (клінічний випадок 1). Цитохімічне дослідження (ЦХ) бл КМ: мієлопероксидаза (МПО) негативна, ШИК-реакція на глікоген (PAS) 28% специфічна +, 8,0% неспецифічна +, неспецифічна естераза (HE) негативна. Ліквор інтактний.

Діагностовано гостру лейкемію, common-ГЛЛ з коекспресією мієлоїдних маркерів, з фенотиповими ознаками гібридної лейкемії. За переважаючим клоном згідно із ІФ дитині розпочато цитостатичне лікування за програмою ALL IC-BFM-2002. На 8-й день преднізолонотерапії отримано задовільну відповідь (prednisolon good response (PGR): Ле 2,0 Г/л, бластемія 39,0%, на 15-й день ХТ – аплазія КМ, бл 4,0%. На 33-й день пунктат КМ помірно гіпоцелюлярний, бл 4,8%, ознаки вираженого гемофагоцитозу. Дитина стратифікована до групи середнього ризику (ГСР). Отримав повний курс протокольного лікування для ГСР (протоколи ІА, ІВ, mM – МТХ у дозі 2 г/м², та ІІ (останній завершив у листопаді 2009 р.). На фоні підтримуючої ХТ у перших числах лютого 2011 р. перехворів на гостре респіраторне захворювання (ГРЗ), у загальному аналізі крові (ЗАК) від 11.02.2011: відмічалася лейкопенія 0,9 Г/л, Ер 2,52Т/л, Гб 79,0 г/л, MCV 103,9 fl, Ле 1,3 Г/о, бл 2,0% л 24,0% м 63,0%, Тр 117,0 Т/л. У подальших контрольних аналізах крові виявлялися поодинокі бласти (коливання 2,0 – 36,0%). Проводилася диференціальна діагностика між рецидивом хвороби та МДС. У неодноразових пунктатах КМ число бластів не перевищувало 25,0%. У мієлограмі

(23.02.2011) на тлі зниженої клітинності препаратів відзначався підвищений вміст бластних клітин і моноцитів, спостерігався мультилінійний дисгемопоез. Імуноцитологічне дослідження виявило 14,0% бластів, які мали ІФ прекурсорів В-лімфопоезу, відмінний від ІФ лейкомічних бластів у I гострому періоді (відсутність коекспресії мієлоїдних антигенів CD33, CD65, MPO, більш низька експресія CD20 і CD34). У пункті KM 9.03.2011 на фоні значно зниженої клітинності препаратів виявлено значно підвищений вміст бластів (21,8%) гетерогенних за морфологічними ознаками, підвищений вміст моноцитів. Відзначався виразний дисмієло- і дизеритропоез (рис. 2).

Цитохімічне й імунотипове дослідження бластних клітин виявило їх неоднорідність (бластів різних клітинних ліній; лімфобласти становили лише 5,0% серед нуклейованих клітин КМ), що не дозволяло стверджувати наявність рецидиву ГЛЛ. З огляду на вищенаведене, з метою підтвердження або виключення рецидиву ГЛЛ, проведено ІФ периферичної крові для визначення лінійної належності виявлених у крові бластних клітин, яке встановило, що бластні клітини периферичної крові несуть імунофенотип мієлоїдних бластів, що виключало наявність рецидиву ГЛЛ.

З діагностичною метою виконано трепанційну біопсію КМ. Патоморфологічно дані відповідали проявам МДС. Цитогенетичне дослідження виявило каріотип 45 XY, -7 [7]/46XX[13] (рис. 3).

Таким чином, було діагностовано t-MDS з моносомією хромосоми 7. У дитини не знайдено родинного HLA-ідентичного донора. Враховуючи прогностично несприятливий варіант захворювання (t-MDS, наявність моносомії 7) та відсутність сумісного родинного донора КМ, хворому була показана ало-ТГПСК від гістосумісного неродинного донора або від частково (гапло-) сумісного родинного донора. Дитина продовжила лікування за кордоном з вересня 2011 року. Згодом у результаті дообстежень відзначено прогресування t-MDS з фази AREVt у вторинну ГМЛ. Було розпочато ХТ за програмою AIEOP LAM 2002/02, проведено індукцію ремісії, FLAG-Муосет. Після закінчення останнього протоколу спостерігався остеомієліт 1-го пальця та некроз прилеглих м'яких тканин лівої кисті. Проводилася інтенсивна антибактеріальна, протигрибкова, противірусна терапія. З огляду на гепоспленомегалію, з метою зменшення трансфузійної за-

лежності та підготовки до ало-ТГПСК, 31.10.2011 р. виконано спленектомію. 11.11.2011 р. констатовано відновлення основного захворювання, що пояснювалося тривалою перервою у ХТ через загрозливий вищезгаданий інфекційний процес. Проведено короткий курс ХТ малими та високими дозами цитозару (завершив 23.11.2011 р.). З метою запобігання розповсюдженню запального процесу на верхні відділи лівої руки, проведено 28.11.2011 р. санаційну операцію – некректомію в ділянці 1-го пальця лівої кисті, а 5.12.2011 р. – ампутацію 1-ї фаланги 1-го пальця через поширення процесу на кісткову тканину. З огляду на тривалу перерву у ХТ, відновлення бласттрансформації, для утримання статусу ремісії вторинної ГМЛ необхідно було негайно проводити ало-ТГПСК. Отримав кондиціювання (бусульфан, флударабін, мельфалан). 16.01.2012 р. виконано ало-ТГПСК пуповинної крові. 2.02.2012 р. розвинувся ряд посттрансплантаційних ускладнень: задня зворотня енцефалопатія, мукозит I ст., сепсис (*Candida alb.*), токсичний гепатит, вено-оклюзійна хвороба. 18.02.2012 р. розвинулися ентеропатія та нефропатія, викликані аденовірусною інфекцією. Згодом константовано печінкову, ниркову недостатність, анасарку, полігранну дисфункцію. 24.02.2012 р. пацієнт помер від важких посттрансплантаційних ускладнень через 39 міс. з часу діагностики t-MDS.

Клінічний випадок 2. У хлопчика у віці 11 р. 8 міс. з початку вересня 2011 р. з'явилися періодичні скарги на зниження апетиту, біль голови та нудоту. З 13.11.2011 р. спостерігалася субфебрильно-фебрильна гарячка. У поліклініку за місцем проживання звернулися лише через 8 днів із часу гіпертермії. У ЗАК було виявлено гіперлейкоцитоз, дитину скеровано на консультацію до гематолога ЗУСДМЦ.

При поступленні (22.11.2011) загальний стан важкий. Шкіра бліда, виявлено полілімфаденопатію з розмірами лімфатичних вузлів 1,0–1,5 см. Печінка +1,0 см та селезінка +9,0 см з-під краю реберної дуги (на рівні крила крижової кістки). Вогнищевої неврологічної симптоматики не було. Яєчка симетричні, не збільшені, шкіра над ними не змінена. ЗАК Ер 2,8 Т/л, Гб 96 г/л, середній об'єм еритроцитів (mean corpuscular volume – MCV) 88,1 fl, Ле 220,0 Г/л, ЛФ: бл 93,0%, мієлоцити (мц) 2,0%, п 2,0%, с 1,0%, л 2,0%, Тр 83,0 Г/л; ЛДГ 1890,0 МО/л (рис. 4).

У гіперцелюлярному пункті КМ (23.11.2011) цитоморфологічно: бластів –

92,1%, типу L2 за FAB-класифікацією. ЦХ бластів КМ: МПО негативна, PAS-реакція 5,0% специфічна +, 7,0% неспецифічна +, НЕ негативна (рис. 5). ІФ бластів КМ представлено в табл. 1 (клінічний випадок 2). Молекулярно-генетичне дослідження: транслокації BCR/ABL t(9;22)(q34;q11), B2A/PBX t(1;19)(q23;q13), TEL/AML t(12;21)(p13;q22) не виявлені. У аналізі ліквору ознак нейрорлейкемії не було. Таким чином, вперше діагностована common-ГЛЛ. Тоді ж було розпочато цитостатичне лікування за програмою ALL IC-BFM-2002. На 8-й день терапії преднізолоном отримано незадовільну відповідь (prednisolone poor response, PPR): рівень Ле знизився до 71,6 Г/л, бластемія становила 83,0%. На 15-й день ХТ — аплазія КМ, бластів 2,5%. Дитина стратифікована до ГВР. На 33-й день протокольного лікування досягнуто ремісії (бласти — 1,7%, MRD — 0,01%). Відповідно до вимог програми ХТ проведено протоколи IA, IB; блоки HR-1, HR2, HR-3; протоколи II №2; цикл підтримуючої ХТ між протоколами II, профілактичне опромінення ЦНС 12 Грей (13 11.2012 — 23 11.12).

Наступний курс підтримуючої ХТ розпочато 20.03.2013 р. На її тлі із середини серпня 2013 р. відмічено поступове наростання лейкоцитозу (з 19,1 Г/л до 60,7 Г/л) та моноцитоз (з 12,0% до 52,0%). ЗАК (29.08.2013): Ер 4,09 Т/л, Гб 125,0 г/л, МCV 89,8 фл, Ле 140,0 Г/л, ЛФ: нейтрофільні гранулоцити 49,0%, бл 43,0%, л 4,0%, м 4,0%, Тр 134,0 Г/л, ШОЕ 8 мм/год (рис. 5). На підставі клінічної симптоматики (спленомегалія +2,0 см з-під краю реберної дуги), досліджень пунктату КМ, показників периферичної крові (гіперлейкоцитоз 140,0 Г/л, моноцитоз, бластемія — 43,0%), імунофенотипового, молекулярно-генетичного (гібридизації nucish (MLLx2) (5' MLL sep3' MLLx1), translocation AML1/ETO t(8;21)(q22;q22) та mutation FLT3-gene — не виявлено), каріотип 46 XY, t(9.11) (p22; q23) [44], ЦХ дослідження бластів КМ (МПО 95,0% позитивна), PAS-реакція помірно дифузно позитивна, НЕ дифузно позитивна, (інгібувалася NaF) 27.08.2013 р. діагностовано вторинну ГМЛ, М4 за FAB (рис. 6, 7, 8).

Застосовувалася інтенсивна цитостатична терапія за програмою AML-BFM-2003: циторедуктивна префаза 30.08–04.09.13 (гідроксисечовина р.о.), Induction AIE з 05.09.2013 до 10.09.2013 р. У зв'язку з приєднанням ознак ентеропатії, респіраторної інфекції, гіпертер-

мічного синдрому та глибокої панцитопенії блок ХТ не завершено (перервано на 6-й день). На 15-й день від початку цитостатичної терапії (19.09.2013) у КМ ознаки аплазії, бл 4,7%. На 28-й день (03.10.2013) бл 0,8%, проте високий відсоток моноцитів (31,6%). 25.09.2013 р. на КТ легень виявлено вогнище ураження грибкового походження (аспергильоз, тест на галактоманан позитивний), з приводу чого інтенсифіковано протигрибкову терапію. 14.10.13 р. повторно проведено кістково-мозкову пункцію перед блоком HAM, відмічено прогресування хвороби з кількістю бластів у мієлограмі 39,0% (рис. 9).

Пацієнт отримав блоки HAM, AI, haM. Перед блоком AI та haM у КМ бластів 2,0%, підтверджено ремісію. Після виходу з аплазії по завершенні блоку haM, у КМ виявлено 33,8% моноцитоподібних клітин, подібних до бластів, з приводу чого терапію інтенсифіковано. Дитина отримала блок FLAG (07.02–11.02.2014). Подальше лікування пацієнта проводилося в одній із закордонних клінік. 13–20.03.2014 проведене хіміотерапевтичне кондиціонування (бусільвекс, циклофосфамід, мелфалан та тимоглобулін), а 21.03.2014 — ало-ТППСК від HLA-ідентичного неродинного донора. Імуносупресивну терапію завершено у вересні 2014 р. 30.10.2014 р. діагностовано альвеоліт з пульмонітом, які трактовано як реакцію «трансплантат проти господаря» (РТПГ). Відновлено імуносупресивну терапію циклоспорином, яку завершено у квітні 2015 р. З грудня 2015 р. до березня 2016 р. отримувалася циклоспорин з огляду на шкірну форму РТПГ. У червні 2016 р. констатовано 100,0% донорський хімеризм. Пацієнт має набутий первинний субклінічний гіпотиреоз та вторинний гіпоімунний стан. Приймає із замісною метою L-тироксин 75 мг/добу та довший людський імуноглобулін. Хворий перебуває у довготривалій клініко-гематологічній ремісії ГЛЛ 77 міс. та t-AML — 48 міс. після ало-ТППСК.

Результати дослідження та їх обговорення

Завдяки добрим результатам лікування дитячої онкопатології за останні десятиліття, збільшується кількість живих осіб, які перебувають у довгостроковій ремісії [62]. Тому нині увага зосереджена на потенційних терапевтичних ускладненнях не лише під час проведення хіміо- та радіотерапії, але й віддалених. Зокрема таких, як вторинні захворювання кровотворної системи. У переважній більшості пові-

домлень ризик розвитку ВН спостерігається у від 2,5% до 3,3% пролікованих пацієнтів [13,32,38]. Окремі автори повідомляють про сукупний ризик — понад 8,0% [34,48]. Також різняться терміни реєстрації вторинних злоякісних процесів. У середньому їх виявляли через 7,5 років [7]. Окремі вчені зазначають, що ВН виникли через 15 років з часу первинного діагнозу [4848]. V.M.K. Dalton зі співавт. діагностували їх через 20 років [13]. У дослідженнях групи Berlin—Frankfurt—Munster вторинні злоякісні захворювання виявлялися в середньому через 5,7 року [32].

t-MDS/t-AML — це мієлоїдні злоякісні новоутворення, які є небажаним наслідком цитостатичної терапії (ХТ та/або ПТ), що використовується для лікування попередніх новоутворень [20,211] або ненеопластичних розладів [2]. Е.В. Домрачева та співавт. (2011) реєстрували t-AML у 3,6% пацієнтів з неонкологічними хворобами (ревматоїдний артрит, гранульоматоз Вегенера, розповсюджений псоріаз) [2]. У літературі досить широко повідомляється про такі випадки — від 2,0 [16] до 13,0% [45]. Мієлоїдні новоутворення, пов'язані з терапією, згадуються ще у 1970 р. і на них припадає від 10,0% до 30,0% усіх випадків ГМЛ і близько 27,0% усіх випадків МДС. Саме t-MDS/t-AML є пізнім ускладненням цитостатичної терапії та добре відомим клінічним синдромом [20,21,69]. Термін «t-MDS/t-AML» є описовим і ґрунтується на анамнезі хвороби пацієнта. Це — пряий наслідок мутаційних змін, викликаних попередньою терапією. Він введений у класифікацію, щоб підкреслити біологічні та клінічні особливості вказаної хвороби порівняно із первинним, виниклим *de novo*, процесом. Згідно з класифікацією ВООЗ, t-AML притаманна кількість бластів $\geq 20,0\%$. Але за наявності t(8; 21) або inv(16) $< 20,0\%$ бластів достатньо для діагностики гострого лейкозу [71]. Виходячи з клінічних, морфологічних та генетичних особливостей, вважається, що t-MDS і t-AML є єдиним захворюванням, проте кожна з цих нозологій має відмінні особливості лейкоцитарного спектра [21,71]. Характеристики t-MDS/t-AML і терміни їх розвитку після первинного діагнозу залежать від впливу конкретних агентів, а також кумулятивної дози та інтенсивності дози попередньої цитостатичної терапії, будь-якої сполуки, що застосовувалася, та може безпосередньо пошкоджувати ДНК або пригнічувати здатність імунної системи виявляти

злоякісні клітини, згодом призвести до підвищеного ризику цих станів. [21,69]. Морфологічно ці дві форми вторинних пухлин не відрізняються від класичних форм первинних ГМЛ та МДС, хоча деякі автори підкреслюють, що t-MDS/t-AML найбільше нагадує ГМЛ з мультилінійною дисплазією [69].

Smita Bhatia зі співавт. (2002) спостерігали t-MDS/t-AML після латентного періоду 0,9–10,7 року, у середньому через 3,1 року, із досягненням плато через 5,5 років з кумулятивною частотою 0,2% [59]. С.Н. Руй зі співавт. (1989) повідомили про ризик вторинної лейкемії у 3,8% пацієнтів із ГЛЛ впродовж 6 років [49]. Термін «латентний період» узагальнила Е.В. Домрачева Згідно з консенсусом Міжнародної робочої групи з вивчення ВН, латентний період вираховується з часу початку первинної ХТ та ПТ до перших ознак вторинного t-MDS/t-AML [2]. Оскільки частина авторів у своїх аналітичних публікаціях вказує на термін з часу завершення первинного лікування до виникнення ВН, у багатьох дослідженнях вказуються обидва періоди. Повідомляється, що середній інтервал діагностики t-MDS або t-AML становить 64 міс. для пацієнтів із первинними гемобластозами та 55 міс. — із первинними солідними пухлинами. У наших пацієнтів t-MDS/t-AML виник через 20 міс. з часу встановлення ГЛЛ, схоже повідомлення — через 19 міс. латентного періоду описано у дослідженнях М. Paganin зі співавт. [444].

25 років тому за сприяння німецьких колег (професора Гюнтера Шеллонга з Університетської клініки м. Мюнстера та доктора Альфреда Рейтера з Вищої медичної школи м. Ганновера), у 1993 р. в Україні була організована Кооперативна група «Дитячі лейкемії та лімфоми України» (ДГЛЛУ). На основі рекомендацій групи ВФМ у нашому відділенні застосовуються уніфіковані міжнародні протоколи лікування дітей з онкогематологічними захворюваннями. З 1993 р. до січня 2018 р. у нашій клініці первинно діагностовано та проліковано 663 пацієнтів зі злоякісними захворюваннями крові: 370 (55,8%) хворих на ГЛЛ, 58 (8,7%) осіб з ГМЛ, 82 (12,4%) хворих з НГЛ, 106 (16,0%) пацієнтів з ЛГ, 33 (5,0%) дітей з лангергансоклітинним гістіоцитозом, 14 (2,1%) хворих з МДС. З-поміж хворих на первинну ГЛЛ лише у 5 (1,35%) осіб зареєстровано ВН — це двоє пацієнтів з t-MDS/t-AML та троє із вторинними пухлинами головного мозку. У одного хлопця (1,22%) з первинною НГЛ

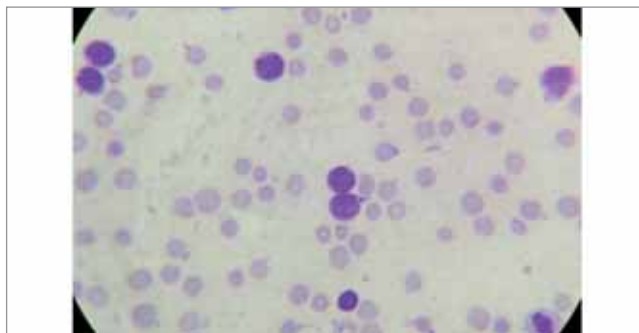


Рис. 1. Бласти типу L2 за FAB у I гострому періоді, клінічний випадок 1

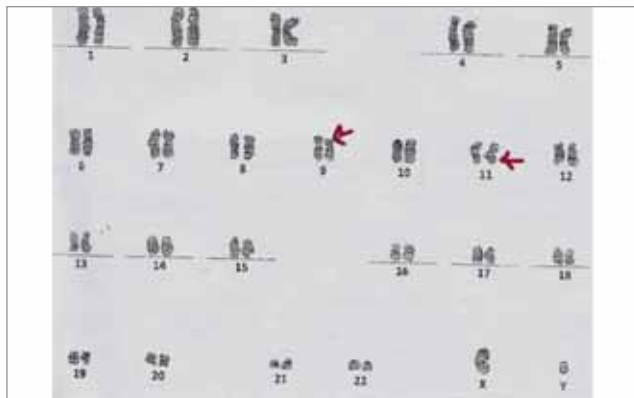


Рис. 6. Каріотип 46 XY, t(9.11) (p22; q23)[4] у хворого із вторинною гострою мієлоїдною лейкемією після лікування гострої лімфобластної лейкемії, клінічний випадок 2

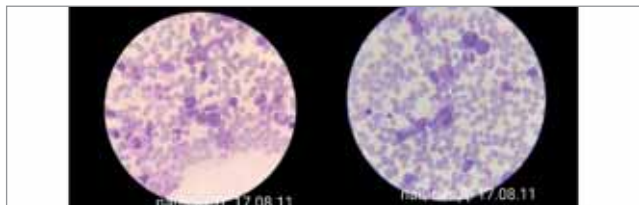


Рис. 2. Морфологічні зміни у кістковому мозку пацієнта 2 на час діагностики вторинного мієлодиспластичного синдрому (t-MDS).

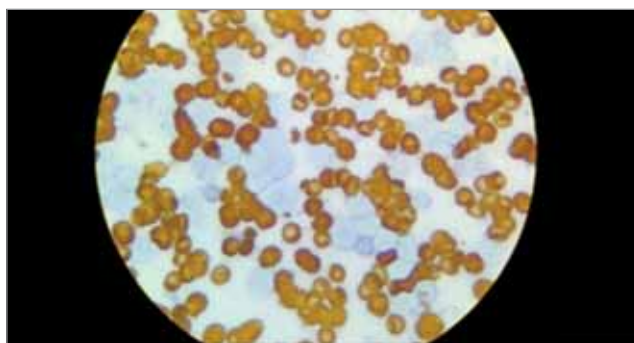


Рис. 7. Цитохімічна реакція на мієлопероксидазу у мієлобластих кісткового мозку у хворого 2 з вторинною мієлоїдною лейкемією

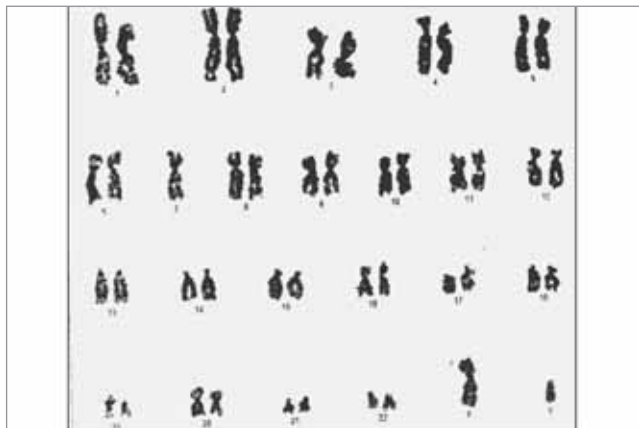


Рис. 3. Каріотип 45 XY, -7[7]/46XX[13] у хворого із вторинним мієлодиспластичним синдромом після лікування гострої лімфобластної лейкемії, клінічний випадок 1

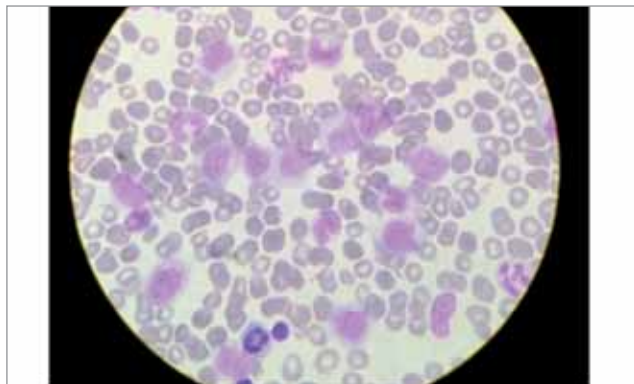


Рис. 8. Мієлобласти M4 (за FAB) у мазку кісткового мозку у хворого 2 на час діагностики вторинної мієлоїдної лейкемії

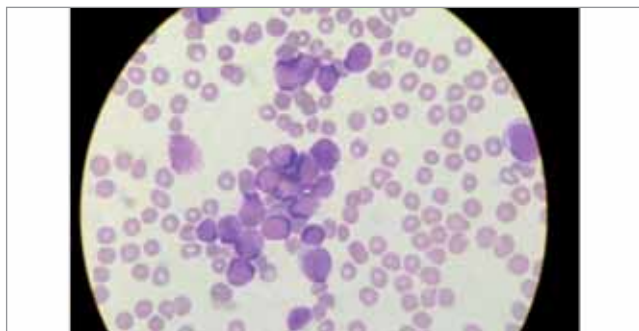


Рис.4. Лімфобласти типу L2 (за FAB) у кістковому мозку пацієнта з гострою лімфобластною лейкемією, I гострий період, клінічний випадок 2

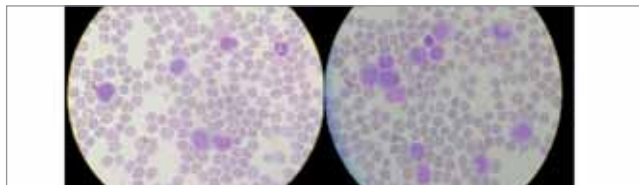


Рис. 5. Мієлобласти у пацієнта 2 у периферичній крові, вторинна мієлоїдна лейкемія (t-AML)

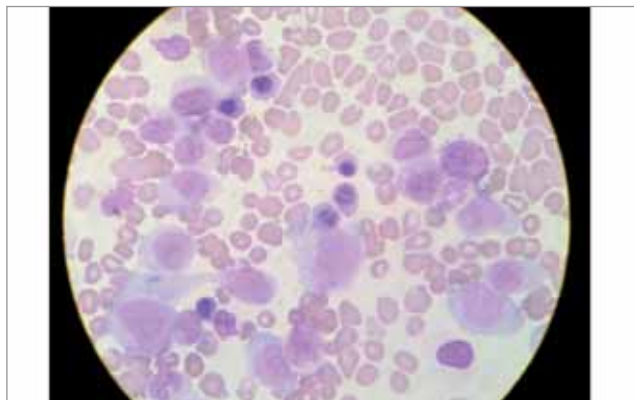


Рис. 9. Анаплазовані бласти у кістковому мозку пацієнта 2 (14.10.2013 р.)

на 35 міс. з часу початку ПХТ, на 11 міс. з моменту завершення підтримуючої ХТ діагностовано t-AML. Діагноз НГЛ, II ст., верифіковано у віці 18 років на підставі гістологічного дослідження надключичного лімфовузла у червні 1993 р. Він отримав курс ХТ згідно з програмою NHL-BFM 90 (протоколи I, mM (доза MTX 1 г). Причиною для виконання пункції КМ при плановому візиті була наявність у ЗАК лейкопенії 2,8 Г/л та підвищеного значення MCV 103,8 fl. Інші показники гемограми — без особливостей: Ер 4,78 Т/л, Гб 144,0 г/л, Тр 174,0 Г/л, ЛФ: е 1,0%, п 5,0%; с 35,0%, л 49,0%, м 10,0%. Діагноз вторинної ГМЛ верифіковано на підставі бластоzu КМ 40,0% ІФ бласти КМ: HLA-Dr36,0%, CD34 28,0%, CD14 13,0%, CD95 11,0%, CD13 36,0% CD15 62%, CD33 38,0% CD 61 5,0%, CD7 32,0%, CD3 36,0%. ЦХ бл: ПО(+), ліпіди (+), PAS-реакція дифузно зерниста. Смерть настала через 6 міс. з моменту діагностики t-AML на тлі постцитостатичної цитопенії після протокольної ХТ AML-BFM 93 внаслідок сепсису, септикопемії, двобічної пневмонії.

Отже з власного клінічного досвіду можемо стверджувати, що ВН, зокрема t-MDS/t-AML, є рідкісним явищем. У нашій практиці було лише 3 (0,42%) випадки t-MDS/t-AML у осіб, які первинно лікувалися з приводу гемобластозів. У зазначений період спостереження не було жодного пацієнта з ВН після ненеопластичного захворювання. Однак пацієнти та медичні працівники мають усвідомлювати фактори ризику для ВН у вищезгаданій когорті хворих.

З клінічних ознак пацієнтів із t-MDS/t-AML турбують втома, загальна слабкість, можлива гіпертермія. У ЗАК: анемія, часто макроцитарна, зі збільшенням середнього об'єму еритроцитів (MCV), здебільшого є першим ключовим моментом для встановлення діагнозу. У 2/3 пацієнтів ми виявляли макроцитоз еритроцитів (збільшення показника MCV понад 103,0 fl). Поширеним явищем є тромбоцитопенія, лейкопенія. Схожі зміни ми спостерігали у наших хворих. При t-MDS/t-AML у КМ можливі диспластичні зміни по всіх трьох паростках гемопоезу та присутність фіброзних змін, що мало місце в описаних пацієнтів (рис. 2, 5, 8).

Хромосомні аномалії клона виявляються у більшості випадків t-MDS/t-AML [10,11,20, 54,77]. Генетичні дослідження, проведені нами у представлених дітей, виявили моносомію 7 та t(9,11). За повідомленнями частини дослідни-

ків, пацієнти з такими генетичними змінами мають поганий прогноз, вони частіше є резистентними до лікування, схильні до рецидивів, навіть після ало-ТГПСК [11,31]. Також зустрічаються публікації, де пацієнти з ГМЛ і t (9,11) мали добрий прогноз перебігу хвороби [55]. У понад 90,0% випадків зустрічаються втрати частини або усїєї хромосоми 5 і/або 7 [60]. Саме із алкілюючими сполуками пов'язують найбільш поширену аномалію, моносомію 7, що супроводжується часто втратою довгого плеча хромосоми 5 [del (5q)] і моносомією 5 [2,42, 74,77]. Такі самі порушення спостерігаються при первинному МДС та ГМЛ, особливо у літніх пацієнтів та осіб, які мають професійний вплив канцерогенних речовин, таких як бензол. Алкілюючі агенти різняться впливом виникнення хвороби [22]. Повідомляється про залежність дози отриманого алкілюючого агента та ризику розвитку захворювання [20,21]. Ця форма t-MDS/t-AML, зазвичай, зустрічається упродовж 5–7 років з часу початку ХТ і має поганий прогноз [40]. Ми не виявили дозозалежності від алкілюючих ліків у наших хворих. Вони належали до різних терапевтичних груп ризику і отримували однакові медикаменти, але в різних дозах та кількості. Терапія була більш інтенсивною у ГВР. Звичайно, наша вибірка є нерепрезентативною, лише двоє хворих з ГЛЛ, але вище згадується один пацієнт із первинною НГЛ, у якого ХТ у II ст. була ще менш інтенсивною, ніж у пацієнта з ГЛЛ із ГСР. Усім зазначеним особам у протоколах застосовувався доксорубіцин, циклофосфамід. Деякі вчені повідомляють, що t-MDS після застосування алкілюючих сполук (мелфалан, хлорамбуцил, циклофосфамід, прокарбазин) виникає після 3–5 років періоду латентності та через 0,5–3 роки внаслідок дії інгібіторів топоізомерази II (ТІ-II) — етопозид, теніпозид, актиноміцин Д, доксорубіцин, мітоксантрон [1,2,20]. Вторинні пухлини, пов'язані з експозицією ТІ-II, характеризуються коротким періодом латентності [74].

У 2007 р. у доповіді Міжнародної групи дитячих онкологів описано підвищений ризик виникнення другого злоякісного новоутворення у дітей з ЛГ, які отримували кардіопротектор декрезоксан. У контексті рандомізованого порівняння С.К. Tebbi та його колеги повідомили, що 4-річна кумулятивна частота випадків вторинних ГМЛ та МДС становить $2,55\% \pm 1,0\%$ для осіб, які отримали дексазоксан, і $0,85\% \pm 0,6\%$ для хворих, у супровідно-

му лікуванні яких його не було [64]. L.M. Vrooman зі співавт. зробили висновки, що застосування декразоксану не мало зв'язку із підвищеним ризиком виникнення t-MDS/t-AML у дітей, які лікувалися з приводу ГЛЛ [72]. Описані нами пацієнти не отримували цього медикаменту.

Клінічний перебіг t-MDS/t-AML, зазвичай, є агресивним, пов'язаний із високою стійкістю до стандартних хімотерапевтичних протоколів лікування, що застосовуються для первинно виникаючих хвороб [10,42,54,69,72]. Деякі вчені відзначають високу смертність серед когорти хворих на t-MDS/t-AML, порівняно із первинно діагностованими аналогами пухлин [21,66]. Середня тривалість життя становить близько 8 місяців та 5-річне виживання — менш ніж 10,0% пацієнтів [21]. Для t-MDS/t-AML характерним загрозливим ускладненням є стійка та глибока цитопенія, як наслідок неефективного кровотворення, незалежно від бластозу КМ чи периферичної крові. Акцентується увага на наявності низки потенційних факторів, що пояснює несприятливий результат лікування вторинних гемобластозів. Зокрема персистентність первинного злякисного захворювання, особливо метастатичного раку чи лімфоми, порушення функції органів та кровопостачання, як наслідок первинної терапії, можуть перешкоджати адекватному проведенню інтенсивної ХТ або трансплантації КМ. Наслідком попередньої терапії може бути пошкодження строми КМ та виснаження гемопоєзу, тому пацієнти страждають на тривалі цитопенії після індукційної ХТ. Пацієнти з t-MDS/t-AML часто мають вторинний гіпоімунний стан після попереднього захворювання чи постійної імуносупресивної терапії, тому часто колонізуються патогенними або антибіотикорезистентними бактеріями та грибами. Як наслідок первинного лікування може розвинути рефрактерність до трансфузійної терапії, що теж ускладнює проведення інтенсивної мієлосупресивної ХТ. Звичайно негативний вплив на прогноз має велика частота несприятливих цитогенетичних аберацій, що виникають у цих осіб під впливом ХТ і/або ПТ. Розроблено алгоритм лікування пацієнтів з t-AML, в основу якого покладено вік, супутні патології, статус первинного захворювання та наявність ускладнень від первинної терапії, а також клональні аномалії, виявлені в клітинах t-AML [211].

М.С. Ornstein зі співавт. (2014) віднесли до несприятливих факторів у пацієнтів із t-AML вік пацієнта понад 60 років, цитогене-

тичні аномалії, попереднє первинне гематологічне чи автоімунне захворювання та число тромбоцитів менше 30,0 Г/л. Тривалість життя у сприятливій групі становила 37,6 місяця, тоді як пацієнти з поганим прогнозом жили в середньому 6,4 місяця. Тривалість латентного періоду була незалежним прогностичним чинником [43]. У представлених нами хворих латентний період був досить коротким — 21 міс. для хворих з первинною ГЛЛ та 35 міс. у згаданого пацієнта з НГЛ.

Мультицентровий аналіз продемонстрував, що цитогенетичні особливості є найважливішим фактором, який визначає швидкість досягнення ремісії та тривалість, особливо шанси на одужання [63]. У великій кількості пацієнтів з t-MDS або t-AML, які проходили лікування в Чиказькому університеті, особи з аномаліями хромосом 5 та 7 мали найгірше загальне виживання порівняно з усіма іншими групами. Медіана тривалості життя після діагностики t-MDS/t-AML становила 7 місяців для аномалій хромосом 5,9 місяця для аномалій хромосоми 7 та лише 5 місяців для пацієнтів з аномаліями 5 та 7 хромосом [60]. Результати досліджень свідчать, що у багатьох випадках t-MDS/t-AML з ізольованою моносомією хромосоми 7 або в моносомному каріотипі мають дуже високий ризик рецидиву після ало-ТППСК. Такі особи вимагають регулярного генетичного контролю, що дозволяє рано діагностувати рецидив. Дослідження демонструють, що застосування деметилуючих сполук після ало-ТППСК стимулює реакцію трансплантат проти лейкемії (*graft versus leukemia* – GvL) і, отже, може вплинути на поліпшення довготермінових результатів лікування [12,14,47,57,70,74]. На думку L.A. Godley (2008), пацієнти із прогностично сприятливим каріотипом мають добрі шанси на традиційну ХТ без застосування ало-ТППСК [21].

За даними абсолютної більшості публікацій, єдиним, проте не завжди успішним, шансом на одужання у випадку t-MDS/t-AML є ало-ТППСК [1,2,4,20,31,34,63,66].

У дослідженні S.W. Maung та співавт. (2017), що вивчали хворих на t-MDS/t-AML з попередньою гострою лейкемією, які отримували інтенсивну хімотерапію/алогенну ТКМ, продемонстровано, що середня тривалість життя становила 14 міс. Кількість живих пацієнтів помітно зменшилася після двох років, а 5-річна виживаність становила 13,8% [34]. Водночас інші вчені спостерігали 2-річну

виживаність у межах 20,0–30,0%, безподійну — до 28,0%, частоту рецидивів 42,0% та смертність від трансплантації — у середньому 49,0% [21]. Хронічний та кумулятивний токсикоз від попередньої ХТ негативно впливають на можливість виконання ало-ТГПСК та подальше виживання. Доведено, що у пацієнтів, чутливих до ХТ з приводу t-AML, ало-ТГПСК має вищі шанси на успіх [33].

У всіх представлених нами випадках з t-MDS/t-AML традиційна ХТ не мала успіху. Хвороба мала винятково агресивний перебіг. Впродовж I та II гострих періодів на тлі панцитопенії, викликаної ХТ, розвивалися важкі токсико-септичні ускладнення, які стали причиною вимушених перерв у ХТ та смерті. У клінічному випадку 2 на тлі стандартної програмної терапії ГМЛ AML-BFM 2004 після 2-го за порядком протоколу haM кровотворення відновлювалося бластами (рис. 9), тому ХТ було інтенсифіковано блоком Salvage-ХТ Ida-Flag. У клінічному випадку 1 через вимушену перерву у ХТ другої лінії теж мало місце відновлення бластного клону. Після досягнення статусу кістково-мозкової ремісії подальшим

терапевтичним елементом була ало-ТГПСК від неродинного донора, успішна в одному випадку. Причиною смерті іншого хлопчика стали посттрансплантаційні ускладнення, подібно до описаних у фахових публікаціях [33].

Висновки

t-MDS/t-AML є нечастим вторинним неопластичним процесом у дітей, які лікувалися з приводу ГЛЛ; реєструвалися на тлі підтримуючої хіміотерапії ГЛЛ через 21 міс. від часу встановлення превинного діагнозу, у осіб чоловічої статі із наявністю хромосомних аномалій; мали здатність до прогресування хвороби під час стандартної хіміотерапії та розвитку важких інфекційно-токсичних ускладнень на ґрунті цитопенії. Трансплантація гемопоетичних клітин є єдиним лікувальним режимом у пацієнтів із t-MDS/t-AML.

Пацієнти та медичні працівники мають усвідомлювати фактори ризику для ВН з метою цільового спостереження та впровадження стратегії ранньої профілактики.

Автори заявляють про відсутність конфлікту інтересів.

ЛІТЕРАТУРА

- Бешешко ВГ, Клименко СВ. (2002). Биологические особенности и клиническое течение вторичных лейкоемий. Онкология. 4;3:217–224.
- Домрачева ЕВ, Асеева ЕА, Неверова АЛ и др. (2011). Лейкозы и миелодиспластические синдромы, возникшие после проведения противоопухолевой терапии: результаты 16-летних наблюдений. Клиническая онкогематология. 4;2:120–133.
- Alfonso Quintas-Cardama, Naval Daver, Hawk Kim et al. (2014). A prognostic model of therapy related myelodysplastic syndrome for predicting survival and transplantation to acute myeloid leukemia. Clin Lymphoma Myeloma Leuk. 14(5):401–410.
- Anderson JE, Gooley TA, Schoch G et al. (1997). Stem cell transplantation for secondary acute myeloid leukemia: evaluation of transplantation as initial therapy or following induction chemotherapy. Blood. 89: 2578–2585.
- Aung L, Khyne T, Yeoh AE et al. (2009). A report from the Singapore Childhood Cancer Survivor Study (SG-CCSS): a multi-institutional collaborative study on long-term survivors of childhood cancer, initial analysis reporting for the SG-CCSS. Ann Acad Med Singapore. 38(8):684–689.
- Barry EV, Vrooman LM, Dahlberg SE et al. (2008). Absence of secondary malignant neoplasms in children with high-risk acute lymphoblastic leukemia treated with dexamethasone. J Clin Oncol. 26(7):1106–1111.
- Bhatia S. (2013). Therapy-related myelodysplasia and acute myeloid leukemia. Semin Oncol. 40(6):666–675.
- Bloomfield CD, Archer KJ, Mrozek K et al. (2002). 11q23 balanced chromosome aberrations in treatment-related myelodysplastic syndromes and acute leukemia: report from an international workshop. Genes Chromosomes Cancer. 33(4):362–378.
- Boice JD Jr, Fraumeni JF Jr, Tucker MA et al. (1984). Cancer risk following treatment of childhood cancer. In JD Jr Boice, FJ Jr Fraumeni (Eds). Radiation carcinogenesis: epidemiology and biological significance. New York: Raven Press:211–224.
- Brunning RD, Matutes E, Flandrin G et al. (2001). Acute myeloid leukaemias and myelodysplastic syndromes, therapy related. In ES Jaffe, NL Harris, H Stein et al. (Eds.). World Health Organization Classification of Tumours: Pathology and Genetics of Tumours of Haematopoietic and Lymphoid Tissues. Lyon: IARC Press:89–91.
- Chandra P, Luthra R, Zuo Z et al. (2010). Acute myeloid leukemia with t(9;11) (p21-22;q23): common properties of dysregulated ras pathway signaling and genomic progression characterize de novo and therapy-related cases. Am J Clin Pathol. 133(5):686–693.
- Cornelissen JJ, Breems D, van Putten WL et al. (2012). Comparative analysis of the value of allogeneic hematopoietic stem-cell transplantation in acute myeloid leukemia with monosomal karyotype versus other cytogenetic risk categories. J Clin Oncol. 30:2140–2146.
- Dalton VMK, Gelber RD, Li F et al. (1998). Second malignancies in patients treated for childhood acute lymphoblastic leukemia. J Clin Oncol. 16:2848–2853.
- de Lima M, Parmar S, Chen J et al. (2012). Low dose azacitidine (AZA) reduces the incidence of chronic graft-versus-host disease (cGVHD) after allogeneic hematopoietic stem cell transplantation (HSCT). Blood. 120:742.
- Essig S, Li Q, Chen Y et al. (2014). Risk of late effects of treatment in children newly diagnosed with standard-risk acute lymphoblastic leukaemia: a report from the Childhood Cancer Survivor Study cohort. Lancet Oncol. 15(8):841–851.
- Estey E, Dohner H (2006). Acute myeloid leukaemia. Lancet. 368(9550):1894–1907.
- Felice MS, Rossi JG, Alonso CN et al. (2017). Second neoplasms in children following a treatment for acute leukemia and/or lymphoma: 29 years of experience in a single Institution in Argentina. J Pediatr Hematol Oncol. 39(8):406–412.

18. Fisher KE, Hsu AP, Williams CL et al. (2017). Somatic mutations in children with GATA2-associated myelodysplastic syndrome who lack other features of GATA2 deficiency. *Blood Adv.* 28; 1(7): 443–448.
19. Gaynon PS, Angiolillo AL, Carroll WL et al.; Children's Oncology Group (2010). Long-term results of the children's cancer group studies for childhood acute lymphoblastic leukemia 1983–2002: a Children's Oncology Group Report. *Leukemia.* 24(2):285–297.
20. Godley LA, Larson RA. (2002). The syndrome of therapy-related myelodysplasia and myeloid leukemia. In JM Bennett (Editor). *The myelodysplastic syndromes: pathobiology and clinical management.* New York: Marcel Dekker, Inc:139–176.
21. Godley LA, Larson RA. (2008). Therapy-related myeloid leukemia. *Semin Oncol.* 35(4):418–429.
22. Greene MH, Harris EL, Gershenson DM et al. (1986). Melphalan may be a more potent leukemogen than cyclophosphamide. *Ann Intern Med.* 105:360–367.
23. Haddy TB, Mosher RB, Reaman GH. (2009). Late effects in long-term survivors after treatment for childhood acute leukemia. *Clin Pediatr (Phila).* 48(6):601–608.
24. Heim S. (1992). Cytogenetic findings in primary and secondary MDS. *Leuk Res.* 16(1):43–6.
25. Ishida Y, Maeda M, Urayama KY et al.; QOL committee of Tokyo Children's Cancer Study Group (TCCSG). (2014). Secondary cancers among children with acute lymphoblastic leukaemia treated by the Tokyo Children's Cancer Study Group protocols: a retrospective cohort study. *Br J Haematol.* 164(1):101–112.
26. Jaime-Perez JC, Lopez-Razo ON, Garcia-Arellano G et al. (2016). Results of treating childhood acute lymphoblastic leukemia in a low-middle income country: 10 year experience in Northeast Mexico. *Arch Med Res.* 47(8):668–676.
27. Koh KN, Yoo KH, Im HJ et al. (2016). Characteristics and outcomes of second malignant neoplasms after childhood cancer treatment: multi-center retrospective survey. *J Korean Med Sci.* 31(8):1254–1261.
28. Kollmannsberger C, Hartmann JT, Kanz L, Bokemeyer C. (1998). Risk of secondary myeloid leukemia and myelodysplastic syndrome following standard-dose chemotherapy or high-dose chemotherapy with stem cell support in patients with potentially curable malignancies. *J Cancer Res Clin Oncol.* 124(3–4):207–14.
29. Krishnan A, Bhatia S, Slovak ML et al. (2000). Predictors of therapy-related leukemia and myelodysplasia following autologous transplantation for lymphoma: an assessment of risk factors. *Blood.* Mar 1. 95(5):1588–93.
30. Levinsen M, Rotevatn EO, Rosthøj S et al.; Nordic Society of Paediatric Haematology, Oncology. (2014)ю. Pharmacogenetically based dosing of thiopurines in childhood acute lymphoblastic leukemia: influence on cure rates and risk of second cancer. *Pediatr Blood Cancer.* 61(5):797–802.
31. Lo Nigro L, Bottino D, Panarello C et al. (2003). Prognostic impact of t(9;11) in childhood acute myeloid leukemia (AML). *Leukemia.* 17:636–656.
32. Loning L, Zimmermann M, Reiter A et al. (2000). Secondary neoplasms subsequent to Berlin-Frankfurt-Munster therapy of acute lymphoblastic leukemia in childhood: significantly lower risk without cranial therapy. *Blood.* 95: 2770–2775.
33. Maniar TN, Braunstein I, Keefe S et al. (2007). Childhood ALL and second neoplasms. *Cancer Biol Ther.* 6(10):1525–1531.
34. Maung SW, Burke C, Hayde J et al. (2017). A review of therapy-related myelodysplastic syndromes and acute myeloid leukaemia (t-MDS/AML) in Irish patients: a single centre experience. *Hematology.* 22(6):341–346.
35. Mauritzson N, Albin M, Rylander L et al. (2002). Pooled analysis of clinical and cytogenetic features in treatment-related and de novo adult acute myeloid leukemia and myelodysplastic syndromes based on a consecutive series of 761 patients analyzed 1976–1993 and on 5098 unselected cases reported in the literature 1974–2001. *Leukemia.* 16(12):2366–2378.
36. Mitchell C, Richards S, Harrison CJ, Eden T. (2010). Long-term follow-up of the United Kingdom medical research council protocols for childhood acute lymphoblastic leukaemia, 1980–2001. *Leukemia.* 24(2):406–418.
37. Mody R, Li S, Dover DC et al. (2008). Twenty-five-year follow-up among survivors of childhood acute lymphoblastic leukemia: a report from the Childhood Cancer Survivor Study. *Blood.* 111(12): 5515–5523.
38. Neglia JP, Meadows AT, Robison LL et al. (1991). Second neoplasms after acute lymphoblastic leukemia in childhood. *N Engl J Med.* 325:1330–1336.
39. Ng AK, Kenney LB, Gilbert ES, Travis LB. (2010). Secondary malignancies across the age spectrum. *Semin Radiat Oncol.* 20(1): 67–78.
40. Nielsen SN, Eriksson F, Rosthøj S et al. (2017). Children with low-risk acute lymphoblastic leukemia are at highest risk of second cancers. *Pediatr Blood Cancer.* 64(10).
41. Nygaard R, Garwicz S, Haldorsen T et al. (1991). Second malignant neoplasms in patients treated for childhood leukemia. *Acta Paediatr Scand.* 80:1220–1228.
42. Olney HJ, Mitelman F, Johansson B et al. (2002). Unique balanced chromosome abnormalities in treatment-related myelodysplastic syndromes and acute myeloid leukemia: report from an international workshop. *Genes Chromosomes Cancer.* 33: 413–423.
43. Ornstein MC, Mukherjee S, Mohan S et al. (2014). Predictive factors for latency period and a prognostic model for survival in patients with therapy-related AML. *Am. J. Hematol.* 89(2): 168–173.
44. Paganin M, Buldini B, Germano G et al. (2016). A case of T-cell acute lymphoblastic leukemia relapsed as myeloid acute leukemia. *Pediatr Blood Cancer.* 63(9):1660–1663.
45. Pedersen-Bjergaard J, Andersen MK, Christiansen DH. (2000). Therapy-related acute myeloid leukemia and myelodysplasia after high-dose chemotherapy and autologous stem cell transplantation. *Blood.* 95(11):3273–3279.
46. Perkins SM, Dewees T, Shinohara ET, Reddy MM, Frangoul H. (2013). Risk of subsequent malignancies in survivors of childhood leukemia. *J Cancer Surviv.* 7(4):544–550.
47. Platzbecker U, Wermke M, Radke J et al. (2012). Azacitidine for treatment of imminent relapse in MDS or AML patients after allogeneic HSCT: results of the RELAZA trial. *Leukemia.* 26:381–389.
48. Pratt CB, George SL, Hannock ML et al. (1988). Second malignant neoplasms in survivors of childhood acute lymphocytic leukemia [abstract]. *Pediatr Res.* 23:345.
49. Pui CH, Behm FG, Raimondi SC et al. (1989). Secondary acute myeloid leukemia in children treated for acute lymphoid leukemia. *N Engl J Med.* 321(3):136–142.
50. Pui CH, Campana D, Pei D et al. (2009). Treating childhood acute lymphoblastic leukemia without cranial irradiation. *N Engl J Med.* 360(26): 2730–2741.
51. Pui CH, Pei D, Campana D et al. (2014). A revised definition for cure of childhood acute lymphoblastic leukemia. *Leukemia.* 28(12):2336–2343.
52. Renard M, Suciú S, Bertrand Y et al.; EORTC Children Leukaemia Group (CLG). (2011). Second neoplasm in children treated in EORTC 58881 trial for acute lymphoblastic malignancies: low incidence of CNS tumours. *Pediatr Blood Cancer.* 57(1):119–125.
53. Rihani R, Bazzeh F, Faqih N, Sultan I. (2010). Secondary hematopoietic malignancies in survivors of childhood cancer: an analysis of 111 cases from the Surveillance, Epidemiology, and End Result-9 registry. *Cancer.* 116(18): 4385–4394.
54. Rowley JD, Olney HJ. (2002). International workshop on the relationship of prior therapy to balanced chromosome aberrations in therapy-related myelodysplastic syndromes and acute leukemia: overview report. *Genes Chromosomes Cancer.* 33:331–345.
55. Rubnitz JE, Raimondi SC, Tong X et al. (2002). Favorable impact of the t(9;11) in childhood acute myeloid leukemia. *J Clin Oncol.* 20:2302–2309.
56. Schmiegelow K, Levinsen MF, Attarbaschi A et al. (2013). Second malignant neoplasms after treatment of childhood acute lymphoblastic leukemia. *J Clin Oncol.* 31(19):2469–2476.
57. Schroeder T, Czibere A, Kroger N et al. (2011). Phase II study of azacitidine (Vidaza®, Aza) and donor lymphocyte infusions (DLI) as first salvage therapy in patients with acute myeloid leukemia (AML) or myelodysplastic syndromes (MDS) relapsing after allogeneic hematopoietic stem cell transplantation (allo-SCT): final results from the AZARELA trial (NCT-00795548). *Blood.* 118: abs. 656.17.

58. Singh ZN, Huo D, Anastasi J et al. (2007). Therapy-related myelodysplastic syndrome: morphologic subclassification may not be clinically relevant. *Am J Clin Pathol.* 127(2): 197—205.
59. Smita Bhatia, Harland N Sather, Olga B Pabustan et al. (2002). Low incidence of second neoplasms among children diagnosed with acute lymphoblastic leukemia after 1983. *Blood.* 99: 4257—4264.
60. Smith SM, Le Beau MM, Huo D et al. (2003). Clinical-cytogenetic associations in 306 patients with therapy-related myelodysplasia and myeloid leukemia: the University of Chicago series. *Blood.* 102:43—52.
61. Sun WF, Cheng FW, Lee V et al. (2011). Second malignant neoplasms in childhood cancer survivors in a tertiary paediatric oncology centre in Hong Kong, China. *Chin Med J (Engl).* 124(22):3686—3692.
62. Tai EW, Ward KC, Bonaventure A, Siegel DA, Coleman MP. (2017). Survival among children diagnosed with acute lymphoblastic leukemia in the United States, by race and age, 2001 to 2009: Findings from the CONCORD-2 study. *Cancer.* 123(24): 5178—5189.
63. Takeyama K, Seto M, Uike N et al. (2000). Therapy-related leukemia and myelodysplastic syndrome: a large-scale Japanese study of clinical and cytogenetic features as well as prognostic factors. *Int J Hematol.* 71: 144—152.
64. Tebbi CK, London WB, Friedman D et al. (2007). Dexrazoxane-associated risk for acute myeloid leukemia/myelodysplastic syndrome and other secondary malignancies in pediatric Hodgkin's disease. *J Clin Oncol.* 25(5):493—500.
65. Teng CJ, Huon LK, Hu YW et al. (2016). Secondary solid organ neoplasm in patients with acute lymphoblastic leukemia: a Nationwide Population-Based Study in Taiwan. *PLoS One.* 11(4): e0152909.
66. Tragiannidis A, Gombakis N, Papageorgiou M et al. (2016). Treatment-related myelodysplastic syndrome (t-MDS)/acute myeloid leukemia (AML) in children with cancer: a single-center experience. *Int J Immunopathol Pharmacol.* 29(4): 729—730.
67. Travis LB, Rabkin CS, Brown LM et al. (2006). Cancer survivorship — genetic susceptibility and second primary cancers: research strategies and recommendations. *J Natl Cancer Inst.* 98(1): 15—25.
68. Turcotte LM, Liu Q, Yasui Y et al. (2017). Temporal trends in treatment and subsequent neoplasm risk among 5-year survivors of childhood cancer, 1970—2015. *JAMA.* 317(8): 814—824.
69. Valentina Nardi, Karen M Winkfield, Chi Y Ok et al. (2012). Acute myeloid leukemia and myelodysplastic syndromes after radiation therapy are similar to de novo disease and differ from other therapy-related myeloid neoplasms. *J Clin Oncol.* 30(19): 2340—2347.
70. van Gelder M, de Wreede LC, Schetelig J et al. (2013). Monosomal karyotype predicts poor survival after allogeneic stem cell transplantation in chromosome 7 abnormal myelodysplastic syndrome and secondary acute myeloid leukemia. *Leukemia.* 27:879—888.
71. Vardiman JW, Brunning RD, Larson RA et al. (2008). Therapy-related myeloid neoplasms. In: Swerdlow SH, Campo E, Harris NL et al. (Eds.). *WHO Classification of Tumours of Haematopoietic and Lymphoid Tissues.* 4th ed. Lyon, France: IARC Press: 127—129.
72. Vrooman LM, Neuberg DS, Stevenson KE et al. (2011). The low incidence of secondary acute myelogenous leukaemia in children and adolescents treated with dexrazoxane for acute lymphoblastic leukaemia: a report from the Dana-Farber Cancer Institute ALL Consortium. *Eur J Cancer.* 47(9): 1373—1379.
73. Westermeier T, Kaatsch P, Schoetzau A, Michaelis J. (1998). Multiple primary neoplasms in childhood: the data from the German Children's Cancer Registry. *Eur J Cancer.* 34:687.
74. Wierzbowska A, Wawrzyniak E, Szmigielska-Kaplon A et al. (2013). Wtorna ostra bialaczka szpikowa u chorej po skutecznym leczeniu ostrej bialaczki promielocytowej. *Hematologia.* 4(4): 358—362.
75. Zahid MF, Parnes A, Savani BN, Litzow MR, Hashmi SK. (2016). Therapy-related myeloid neoplasms — what have we learned so far? *World J Stem Cells.* 8(8): 231—242.
76. Zhang L, Wang SA. (2014). A focused review of hematopoietic neoplasms occurring in the therapy-related setting. *Zhang L, Wang SA. Int J Clin Exp Pathol.* 7(7): 3512—3523.
77. Zhao N, Stoffel A, Wang PW et al. (1997). Molecular delineation of the smallest commonly deleted region of chromosome 5 in malignant myeloid diseases to 1—1.5 Mb and preparation of a PAC-based physical map. *Proc Natl Acad Sci USA.* 94:6948—6953.

Сведения об авторах:

Дорош Ольга Игоревна — к.мед.н., врач-гематолог детского отделения гематологии и интенсивной химиотерапии и отделения консультативной поликлиники КУ Львовского областного совета «Западноукраинский специализированный детский медицинский центр», Адрес: г. Львов, ул. Днестровская, 27.

Козлова Елена Игоревна — врач-гематолог детского отделения гематологии и интенсивной химиотерапии КУ Львовского областного совета «Западноукраинский специализированный детский медицинский центр», Адрес: г. Львов, ул. Днестровская, 27.

Мих Алла Николаевна — врач-цитолог клинической лаборатории КУ Львовского областного совета «Западноукраинский специализированный детский медицинский центр», Адрес: г. Львов, ул. Днестровская, 27.

Середич Лиля Петровна — врач-цитолог клинической лаборатории КУ Львовского областного совета «Западноукраинский специализированный детский медицинский центр», Адрес: г. Львов, ул. Днестровская, 27.

Скоропад Лариса Львовна — врач-гематолог детского отделения гематологии и интенсивной химиотерапии и отделения консультативной поликлиники КУ Львовского областного совета «Западноукраинский специализированный детский медицинский центр», Адрес: г. Львов, ул. Днестровская, 27.

Степанюк Алла Ивановна — врач-гематолог детского отделения гематологии и интенсивной химиотерапии и анестезиолог отделения анестезиологии и интенсивной терапии КУ Львовского областного совета «Западноукраинский специализированный детский медицинский центр», Адрес: г. Львов, ул. Днестровская, 27.

Цимбалюк-Волошин Ирина Петровна — к.мед.н., зав. отделения гематологии и интенсивной химиотерапии КУ Львовского областного совета «Западноукраинский специализированный детский медицинский центр», ас. кафедры гематологии и трансфузионной медицины ФПДО Львовского национального медицинского университета имени Данила Галицкого. Адрес: г. Львов, ул. Днестровская, 27.

Статья поступила в редакцию 16.12.2017 г.