

УДК 616.36-008.51

В.С. Березенко^{1,2}, М.Б. Диба^{1,2}, Ю.П. Резников¹

Клінічні особливості перебігу синдрому Дабіна—Джонсона у дітей (клінічний випадок)

¹Національний медичний університет імені О.О. Богомольця, м. Київ, Україна

²ДУ «Інститут педіатрії, акушерства та гінекології НАМН України», м. Київ

SOVREMENNAYA PEDIATRIYA.2018.2(90):66-70; doi 10.15574/SP.2018.90.66

Вроджені порушення білірубінового обміну, які переважно мають сімейний характер, викликають найбільше діагностичних труднощів у педіатрів, лікарів загальної практики через можливість дебютування у різні вікові періоди. Клінічна настороженість, поширеність і доступність специфічних тестів (у тому числі молекулярно-генетичного дослідження) сприяють вчасній верифікації непрямої гіпербілірубінемії, у той час як при прямій гіпербілірубінемії існує складність із підтвердженням діагнозу (відсутність доступних специфічних тестів, необхідність проведення морфогістологічного дослідження).

У статті наведено клінічний випадок синдрому Дабіна—Джонсона (СДД), який маніфестував неонатальною формою і мав подальший ремітуючий перебіг помірної жовтяниці. Ключові симптоми, які можуть вказувати на СДД: гіпербілірубінемія за рахунок прямої фракції, маніфестація у пубертатному віці, наявність неонатальної форми (як в описаному клінічному випадку). Для верифікації діагнозу рекомендоване проведення визначення рівня копропорфірину сечі з фракціями.

Ключові слова: синдром Дабіна—Джонсона, діти, гіпербілірубінемія, копропорфірини.

Clinical features of Dubin-Johnson syndrome in children (a case report)

V.S. Berezenko^{1,2}, M.B. Dyba^{1,2}, Yu.P. Reznikov¹

¹Bogomolets National Medical University, Kyiv, Ukraine

²SI "Institute of Paediatrics, Obstetrics and Gynaecology of NAMS of Ukraine", Centre of Pediatric Hepatology, Kyiv, Ukraine

Congenital disorders of bilirubin metabolism, which are mostly of a familial nature, cause more diagnostic difficulties for paediatricians and general practitioners due to the possibility of onset in different age periods. Clinical suspicion, prevalence and availability of specific tests, including molecular genetic studies, contribute to the timely verification of indirect hyperbilirubinaemia; while in direct hyperbilirubinaemia, there is a difficulty in confirming the diagnosis due to the lack of available specific tests and the need of morphohistological examination.

The article presents a clinical case of Dabin-Johnson syndrome, which was manifested in the neonatal period with a relapsing course in the form of moderate jaundice. The key symptoms indicating DJS are as follows: hyperbilirubinaemia due to the direct fraction, manifestation at pubertal age, presence of neonatal form (as in the described clinical case). To verify the diagnosis, it is recommended to determine the level of urine coproporphyrin with fractions.

Key words: Dabin-Johnson syndrome, children, hyperbilirubinaemia, coproporphyrin.

Клинические особенности течения синдрома Дабина—Джонсона у детей (клинический случай)

В.С. Березенко^{1,2}, М.Б. Диба^{1,2}, Ю.П. Резников¹

¹Національний медичний університет імені А.А. Богомольця, г. Київ, Україна

²ГУ «Інститут педіатрії, акушерства та гінекології НАМН України», г. Київ

Врожденные нарушения обмена билирубина преимущественно имеют семейный характер, вызывают большие диагностические сложности у педиатров, врачей общей практики из-за возможности дебютирования в разные возрастные периоды. Клиническая настороженность, распространенность и доступность специфических тестов (в том числе молекулярно-генетического исследования) способствуют своевременной верификации непрямої гипербилирубинемии, в то время как синдром прямой гипербилирубинемии является более сложным в подтверждении диагноза (отсутствие доступных специфических тестов, необходимость проведения морфогистологического исследования).

В статье приведен клинический случай синдрома Дабина—Джонсона (СДД), который дебютировал в периоде новорожденности (так называемая неонатальная форма) и имел ремиттирующее течение умеренной желтухи. Ключевые симптомы, которые могут указывать на СДД: гипербилирубинемия за счет прямой фракции, манифестация в пубертатном возрасте, наличие неонатальной формы (как в описанном клиническом случае). Для верификации диагноза рекомендовано определение уровня копропорфирина мочи с фракциями.

Ключевые слова: синдром Дабина—Джонсона, дети, гипербилирубинемия, копропорфирин.

Останніми десятиріччями науковцями та практичними лікарями розробляють та активно впроваджуються у систему охорони здоров'я програми ранньої діагностики захворювань, що має особливе значення в педіатричній гепатології. Вроджені порушення білірубінового обміну, які переважно мають спадковий характер, викликають найбільше діагностичних труднощів у педіатрів та лікарів загальної практики. Відсутність ранніх клінічних ознак ураження гепатобіліарної системи у дітей сповільнює діагностичний пошук та затримує початок лікування. Дані пацієнти тривало лікуються та спостерігаються у інфекціоні-

стів, алергологів, дерматологів. Така несвоєчасна діагностика призводить до неефективної витрати коштів на постійно повторювані, високовартісні обстеження, прийом медикаментів, які маскують природний перебіг захворювання. Причиною цього переважно є недостатня інформованість практичних лікарів про епідеміологію, клінічний перебіг, діагностичний алгоритм вроджених гіпербілірубінемій.

Вроджені порушення обміну білірубіну прийнято класифікувати на синдроми:

- з переважанням непрямої фракції білірубіну (синдром Жильбера, Криглера—Найяра, Люсі—Дрісколла);

- з переважанням прямої фракції білірубіну (синдром Ротора, Дабіна—Джонсона).

В основі цих синдромів лежать наступні патогенетичні механізми: порушення кон'югації УДФ-глюкуронової кислоти з білірубінном (синдром Жильбера, синдром Криглера—Найяра, синдром Люсі—Дріскол, жовтяниця грудного вигодовування), що призводить до внутрішньопечінкового накопичення некон'югованого білірубіну; надлишкова екскреція білірубіну із гепатоцитів у жовчні каналці (синдром Дабіна—Джонсона); кон'юговане повторне поглинання білірубіну (синдром Ротора) [1,2].

З усіх перерахованих вище синдромів тільки синдром Криглера—Найяра має переважно важкий перебіг, і у частини (25%) новонароджених може мати несприятливий перебіг з летальними наслідками [3]. Решта синдромів мають доброякісний перебіг і не становлять загрози життю дитини.

Незважаючи на різні патогенетичні механізми порушень обміну білірубіну, хворі мають схожі клінічні симптоми (жовтяниця шкіри та склер) та відсутність патоморфологічних змін в печінці. Основними клінічними ознаками доброякісних гіпербілірубінемій є наявність переміжного іктеричного забарвлення шкіри та склер, без свербіння шкіри, інколи незначна гепатомегалія, відчуття важкості у правому підребер'ї, астеновегетативний синдром [3,11]. Найчастіше дебютують у пубертатному періоді (67%), мають аутосомно-рецесивний тип успадкування, виявляються переважно у хлопчиків (1:7–1:9 залежно від регіону проживання).

Значна поширеність (1:3000 – 1:20000) [3], спадковий анамнез, клінічна настороженість і доступність специфічних тестів (у тому числі молекулярно-генетичного дослідження) сприяють вчасній верифікації спадкової непрямой гіпербілірубінемії, у той час як у випадку з прямою гіпербілірубінемією існує складність у підтвердженні діагнозу (відсутність доступних специфічних тестів, необхідність проведення морфогістологічного дослідження) [3].

Синдром Дабіна—Джонсона (СДД) вперше описаний у 1954 р. Dubin та співавт. і Sprinz та співавт., які повідомили про випадки хронічної рецидивної жовтяниці з чорним забарвленням печінки за відсутності інших ознак хронічного дифузного захворювання печінки [5]. Більшість пацієнтів не мають інших симптомів, крім епізодів важкості у правому підребер'ї, швидкої втомлюваності та загальної слабкості. Точні дані поширеності СДД відсутні. Най-

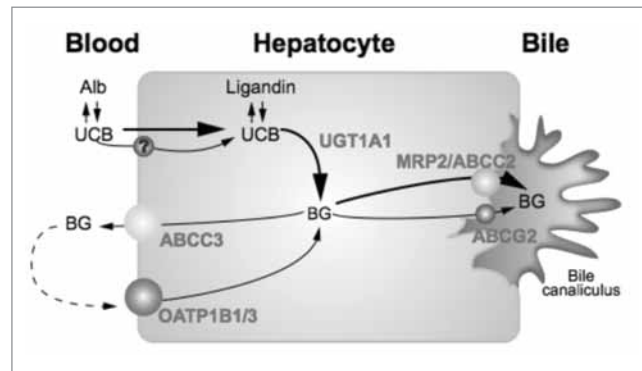


Рис. Схема обміну білірубіну у гепатоциті [7]

частіше виявляється у популяції іранських євреїв (1 випадок на 3000 населення), з однаковою частотою в осіб обох статей [5].

Молекулярним механізмом СДД є відсутність або дефіцит мультиспецифічного органічного аніонного транспортера людини MRP2/сМОАТ, викликаного гомозиготною або складною гетерозиготною мутацією в гені ABCC2 (ID гена: 1244) на хромосомі 10q24. Більшість мутацій (пропуски та делеції екзонів) призводять до зупинки кодонів та неповноцінної транскрипції MRP2 (рис.). Ультраматроскопічно це може виявитись транслокаціями мембран ендоплазматичного ретикулу гепатоцитів [6].

Синдром Дабіна—Джонсона зазвичай дебютує у юнацькому віці епізодами помірної жовтяниці. Рівні білірубіну можуть досягати 100 мкмоль/л, прямий білірубін становить 30–60%. Рідкісним є СДД у періоді новонародженості. Описано лише декілька випадків. Неонатальна форма СДД вирізняється наявністю важкого синдрому холестазу та значної гепатомегалії і потребує дезінтоксикаційної терапії. Підвищена важкість у новонароджених пояснюється виразними дефектами MRP2. З віком важкість епізодів жовтяниці поступово загасає. Даних з приводу важкого перебігу СДД у майбутньому у таких дітей немає [10].

Синдром Дабіна—Джонсона переважно не потребує лікування. Водночас важливим є встановлення точного діагнозу, який є діагнозом-виключенням інших захворювань гепатобіліарної системи. У таких хворих, окрім підвищеного рівня білірубіну, нормальними є інші показники печінкових проб (аланінамінотрансфераза, аспартатамінотрансфераза, лужна фосфатаза, гаммаглутамілтранспептидаза, тимолова проба). В аналізі сечі виявляється підвищення рівня уробіліну, нормальні рівні копропорфіринів, проте має місце підвищення

Диференційно-діагностичні особливості синдрому Дабіна—Джонсона у дітей

Ознака	Синдром Дабіна—Джонсона	Синдром Ротора
Вік дебюту	Юнацький (переважно 12–20 років), зустрічаються неонатальні форми; з однаковою частотою в осіб обох статей	Молодий (старше 15 років), переважно хлопчики (1:8)
Мутація гена	MRP2/ABCC2	Не виявлена
Патогенетичні особливості	Неефективна екскреція білірубіну з гепатоцитів у жовчні каналці	Зворотне захоплення гепатоцитами кон'югованого білірубіну
Рівні білірубіну	До 100 мкмоль/л (прямий 30–60%)	До 70 мкмоль/л (прямий 40–65%)
Гістологічні зміни печінки	Морфологічно інтактна. Накопичення пігменту	Морфологічно інтактна
Копропорфірини у сечі	Загальний рівень нормальний, підвищення I фракції	Загальний рівень підвищений

фракції копропорфірину I та зниження III фракції. Даний показник є патогномічним, оскільки копропорфірин I є метаболічним побічним продуктом синтезу гема, а також ендogenous субстратом MRP2, а отже рівень його у крові та сечі збільшується за наявності дефектного MRP2. Гістологічне дослідження печінки, хоча і не є необхідним для встановлення діагнозу, підтверджує діагноз у спірних питаннях за наявності інтеркурентних захворювань, що мають вплив на обмін порфіринів — виявляє наявність темних лізосомальних меланінових пігментних відкладень — «темно-шоколадна печінка» [8,9]. Можливим є генотипування гена ABCC2, проте через значну вартість використання цього методу обмежене. Діагностичні особливості вроджених гіпербілірубінемій з переважанням прямої фракції наведені у таблиці. Прогноз сприятливий для життя, здоров'я; водночас пацієнтам необхідно з обережністю застосовувати препарати естрогенів [3,11].

Наводимо власне спостереження випадку СДД у дитини.

Пацієнтка М., 2000 р. н., госпіталізована у Центр дитячої гепатології ДУ «ІПАГ НАМН України» 6 грудня 2017 року зі скаргами на періодичне пожовтіння шкірних покривів, збільшення рівня загального білірубіну (переважно за рахунок прямої фракції) у біохімічному аналізі крові. Пряма гіпербілірубінемія та синдром холестазу виявлені ще у періоді новонародженості. До 6-місячного віку перебувала на стаціонарному лікуванні з діагнозом: «Внутрішньоутробна інфекція. Вроджений гепатит» (максимальні значення загального білірубіну — 366,4 мкмоль/л). Дитина обстежена на вірусні гепатити В та С, TORCH-інфекції — аналізи негативні. У віці 2-х років встановлено діагноз «CMV-гепатит». Періодично підвищу-

вались рівні загального білірубіну (максимальні цифри до 120 мкмоль/л) за рахунок прямого білірубіну (56%).

З анамнезу життя відомо, що дитина від 3-ї вагітності, 2-х пологів, доношена. При народженні виявлено вроджену ваду розвитку «Транспозиція магістральних судин, дефект міжпередсердної та міжшлуночкової перетинки, відкрита артеріальна протока, субаортальний стеноз». Оперована у Центрі дитячої кардіохірургії у 2006 р., виконана операція Лекомпта. Перебуває під диспансерним наглядом у кардіолога за місцем проживання. На момент госпіталізації дитина компенсована по серцево-судинному захворюванню.

Об'єктивно. Загальний стан дитини відносно задовільний. Клінічні прояви астеновегетативного синдрому. Дитина активна. Свідомість збережена. Фізичний розвиток нижче середнього (за центильним методом), гармонійний. Шкіра чиста, блідо-рожева, суха, рясно вкрита ластовинням. Тургор та еластичність задовільні. Видимі слизові оболонки чисті, вологі. Склери субіктеричні. Лімфатичні вузли за групами не збільшені, безболісні при пальпації. Язик вологий, чистий, з білим нашаруванням біля кореня. Мигдалики не збільшені, без патологічного секрету. Дихання через ніс вільне. Легені: перкуторно — ясний легеневиий звук, аускультативно — везикулярне дихання. Серце: ЧСС 98 уд/хв. Тони звучні, гучні, ритм правильний. Грубий систолічний шум по всій поверхні, що проводиться. Акцент II тону над легеневою артерією. Межі серця відповідають віку. Живіт не збільшений у розмірах, у ділянці мечовидного відростка — рубець від кардіохірургічного втручання. Печінка не збільшена. Край печінки гострий, м'яко-еластичної консистенції. Селезінка не пальпується. Фізіологічні відправлення: регу-

лярні, випорожнення коричневого забарвлення, без патологічних домішок, оформлені, схильність до запорів. Сечовидлення вільне, сеча світла, діурез достатній.

Враховуючи скарги, анамнез захворювання, дані дослідження, в план диференційної діагностики синдрому гіпербілірубінемії за рахунок прямої фракції включені СДД та синдром Ротора. Диференційну діагностику проводили також із автоімунним гепатитом, вірусними гепатитами В та С (враховуючи проведення кардіохірургічного втручання), хворобою Вільсона—Коновалова.

У Центрі дитячої гепатології проведено комплексне обстеження. За результатами отриманих даних: у загальному аналізі крові змін не виявлено (гемоглобін 136 г/л, еритроцити — $4,34 \times 10^{12}$ /л, лейкоцити — $5,82 \times 10^9$ /л, тромбоцити — 253×10^9 /л, ШОЕ — 12 мм/год); у біохімічному аналізі крові — гіпербілірубінемія (загальний білірубін 33,0 мкмоль/л: пряма фракція 20,0 мкмоль/л, непряма — 13 мкмоль/л), інших порушень не виявлено (АлАТ — 18 од/л (норма 8,0–40 од/л), АсАТ — 16 од/л (норма 10–41 од/л), загальний білок — 84,8 г/л (норма 60–80 г/л), тимолова проба — 2,0 (норма до 4,0 од.).

Скринінг на вірусні гепатити В та С негативний. Аутоантитіл, характерних для автоімунного гепатиту (ANA, anti-LKM-1, anti-SMA), не виявлено. Рівень церулоплазміну сироватки крові нормальний — 35,23 мг/дл (норма 22,0–61,00 мг/дл).

Ультразвукове дослідження органів черевної порожнини: печінка збільшена в розмірах, ПЗР правої долі 124 мм, товщина лівої долі 58 мм, край округлений, контури рівні, чіткі, ехогенність паренхіми не змінена, структура дифузно неоднорідна. При доплерометрії спектр кровотоку у печінкових венах трьохфазний. Портальна вена — без особливостей. Жовчний міхур овальної форми, розмірами 63x20 мм, стінка ущільнена, не потовщена, вміст анехогенний. Підшлункова залоза не збільшена, ехогенність тканини нерівномірно підвищена, структура однорідна. Селезінка в розмірах 116x43 мм, структура без особливостей. Нирки розташовані типово, овальної форми, контури рівні, чіткі, не збільшені, ехо-

генність паренхіми звичайна, ЧЛС помірно ущільнена. Вільна рідина у черевній порожнині не візуалізується. Висновки: ультразвукові ознаки дифузних змін паренхіми печінки, реактивних змін паренхіми підшлункової залози.

Проведена еластографія печінки методом зсувної хвилі: середній показник еластичності (модуль жорсткості) — 3,9 кПа, що відповідає нормальній жорсткості печінки.

Для верифікації діагнозу проведено аналіз порфіринів сечі. Порфобіліноген 0,8 мг/л (норма до 2,0 мг/л), порфірини 61,0 мг/добу (норма до 100 мг/добу): порфірин I — 40 мг/добу (норма до 10 мг/добу), порфірин III — 12 мг/добу (норма до 43 мг/добу), пентапорфірин 6 мг/добу (норма до 10 мг/добу), гексапорфірин 3 мг/добу (норма до 5 мг/добу). Заключення: підвищення рівня порфірину I при нормальному рівні загального копропорфірину (патогномонічна ознака для СДД).

Дослідження виконані відповідно до принципів Гельсінської Декларації. Протокол дослідження ухвалений Локальним етичним комітетом (ЛЕК) всіх зазначених у роботі установ. На проведення досліджень було отримано поінформовану згоду батьків дитини.

На основі проведеного комплексного обстеження встановлено діагноз «Синдром Дабіна—Джонсона». Дитина виписана зі стаціонару у задовільному стані. Рекомендовано дотримання дієти у межах столу №5, режим праці та фізичних навантажень, урсодезоксихолева кислота курсами по 500 мг двічі на рік, обережне вживання препаратів естрогену.

Таким чином, наведений приклад СДД, попри його маніфестування у дитячому віці (з так званої неонатальної форми), мав ремітуючий перебіг помірної жовтяниці. Ключовими симптомами, які можуть вказувати на СДД, є гіпербілірубінемія за рахунок прямої фракції, маніфестація у пубертатному віці, наявність неонатальної форми (як в описаному клінічному випадку). Для верифікації діагнозу необхідне проведення визначення рівня копропорфірину сечі з фракціями за неможливості проведення молекулярно-генетичного обстеження.

Автори заявляють про відсутність конфлікту інтересів.

ЛІТЕРАТУРА

1. Скрыпник ИН, Маслова АС. (2012). Доброкачественные гипербилирубинемии. Новости медицины и фармации. 419.
2. Sebecauerova D, Jirasek T, Budisova L, Mandys V, Volf U, Novotna Z et al. (2005). Dual hereditary jaundice: simultaneous occurrence of mutations causing Gilbert's and Dubin-Johnson syndrome. Gastroenterology. 129(1): 135–320.
3. Dubin IN, Johnson FB. (1954). Chronic idiopathic jaundice with unidentified pigment in liver cells: a new clinicopathologic entity with a report of 12 cases. Medicine (Baltimore). 33(3): 155–97.
4. Lee JH, Chen HL, Ni YH, Hsu HY, Chang MH. (2006). Neonatal Dubin-Johnson syndrome: long-term follow-up and MRP2 mutations study. Pediatr Res. 59(4 Pt 1): 584–9.
5. Naureen M, Weinberger B, Hegyi T, Aleksunes L-M. (2016). Inherited Disorders of Bilirubin Clearance. Pediatr Res. 79 (3): 378–386.
6. Nedeljko Radlovi?. (2014). Hereditary Hyperbilirubinemias. Srp Arh Celok Lek. 142(3–4): 257–260.
7. Neil Crittenden. (2014). Hereditary hyperbilirubinemia. Presentation of Louisville Medical School.
8. Sobaniec-Lotwska ME, Lebensztejn DM. (2006). Ultrastructure of Kupffer cells and hepatocytes in the Dubin-Johnson syndrome: a case report. World J Gastroenterol. Feb.
9. Stapelbroek JM, Van Erpecum KJ, Klomp LWJ, Houwen RHJ. (2010). Liver disease associated with canalicular transport defects: current and future therapies. Journal of Hepatology. 52(2): 258–71.
10. Strassburg CP. (2010). Hyperbilirubinemia syndromes (Gilbert-Meulengracht, Crigler-Najjar, Dubin-Johnson, and Rotor syndrome). Best Pract Res Clin Gastroenterol. 24(5): 555–71.
11. Zakim, Boyer (Eds.) (2003). Hepatology: a Textbook of Liver Disease (4th ed.). Philadelphia: Saunders: 1765.

Сведения об авторах:

Береженко Валентина Сергеевна — д.мед.н., ст.н.с., руководитель Центра детской гепатологии, учений секретарь ДУ «ИПАГ НАМН Украины»; зав. каф. педиатрии №1 НМУ имени А.А. Богомольца. Адрес: г. Киев, ул. П. Майбороды, 8; тел. (044) 489-07-55.

Резников Юрий Петрович — ст. лаборант каф. педиатрии №1 НМУ имени А.А. Богомольца. г. Киев, ул. П. Майбороды, 8; тел. (044) 489-07-55.

Дыба Марина Борисовна — к.мед.н., ст.н.с., ДУ «ИПАГ НАМН Украины»; ассистент каф. педиатрии №1 НМУ имени А.А. Богомольца.

Адрес: м. Киев, ул. П. Майбороды, 8; тел. (044) 489-07-55.

Статья поступила в редакцию 02.11.2017 г.

НОВОСТИ

Найдено соединение, которое оказалось эффективным против устойчивых к антибиотикам бактерий в экспериментах на лабораторных животных

Группа исследователей из США, Сингапура и Китая синтезировала соединение, которое способно бороться с рядом патогенных бактерий, устойчивых к существующим антибиотикам. Результаты испытаний на культурах клеток и лабораторных животных свидетельствуют о том, что это вещество не токсично по сравнению с другими препаратами, а возбудители заболевания не вырабатывают резистентность к нему. Об этом говорится в публикации Nature Communications.

Применение антибиотиков в свое время стало одним из крупнейших прорывов в истории медицины. Они значительно облегчили борьбу со многими болезнями, которые раньше было сложно лечить или вообще невозможно. Но впоследствии бактерии вырабатывали устойчивость к антибиотикам, и те уже были не такими эффективными, а то и вовсе не действовали. Появлялись новые поколения антибиотиков, но и к ним бактерии со временем вырабатывали резистентность.

Эту «гонку вооружений» стимулирует неправильное использование антибиотиков, в частности, их массовое применение в животноводстве. В результате появились штаммы бактерий, с которыми можно бороться только с помощью «антибиотиков последней линии», очень вредных для организма, а также штаммы, вообще не чувствительные к любым антибиотикам. О некоторых успехах и сложностях, связанных с поиском новых антибиотиков, «Дому инноваций» рассказывал Евгений Кунин.

В упомянутом исследовании ученые работали с молекулой, содержащей гуанидиновые группы. Гуани-

дин как сильное основание используют для денатурации белков. Иными словами, он способен изменять структуру белков таким образом, что они теряют свои нормальные свойства и функции.

Эффективность соединения исследователи проверили на культурах пяти разных патогенных бактерий, в частности, синегнойной палочки и золотистого стафилококка. Удалось выяснить, что молекулы активного вещества попадают внутрь бактерии без разрушения ее оболочки, а там денатурируют белки цитоплазмы (внутренняя среда клетки) и вызывают гибель бактериальной клетки. Оказалось, что эффективность соединения в борьбе с этими видами бактерий составляет 99–100%. В опытах с лабораторными мышами новое вещество показало как минимум такую же эффективность против бактериальных инфекций, как и современные антибиотики, с которыми его сравнивали.

Кроме того, исследователи проверили токсичность вещества на клетках эмбриональных почек человека. Оказалось, что оно менее токсично, чем эффективный антибиотик полимиксин В, который негативно влияет на почки.

Наконец, ученые проверили, не возникает ли со временем у бактерий резистентность к новому веществу. Выяснилось, что за 30 поколений этого не происходит. В то же время в контрольном эксперименте бактерии выработали резистентность к антибиотику в течение восьми поколений.

Следует отметить, что даже если на основе этого соединения удастся создать коммерческий препарат, это произойдет не ранее чем через 10–15 лет.

Источник: <https://med-expert.com.ua/news/17980/>