

УДК 616.327.2-006.5-053.2

**I.A. Косаківська**

## Ангіоматозний поліп носоглотки

Національна академія післядипломної освіти імені П.Л. Шупика, м. Київ, Україна

SOVREMENNAYA PEDIATRIYA.2017.6(86):48-50; doi 10.15574/SP.2017.86.48

Поліпи ЛОР-органів мають різну морфологічну структуру. У тих випадках, коли строма поліпа особливо інтенсивно васкуляризована, його класифікують як ангіоматозний.

**Метою** дослідження було підвищення діагностики захворювань носоглотки у дітей.

**Матеріали і методи.** Під спостереженням перебувала дівчинка Л., 9 років, з ангіоматозним поліпом носоглотки. Новоутворення було діагностовано через два тижні після аденотомії. Патогістологічне заключення двох лабораторій взятого при біопсії матеріалу — юнацька ангіофіброма носоглотки.

**Результати.** За допомогою аденотома Бекмана №5 новоутворення, яке локалізувалось на ніжці розміром 10x15 мм по серединній лінії на задній стінці носоглотки у середній її третині, видалено. Патогістологічне заключення — ангіоматозний поліп.

**Висновки.** Ангіоматозний поліп носоглотки належить до рідкісних захворювань і потребує проведення диференційної діагностики з рецидивом аденоїдних вегетацій та юнацькою ангіофібромою носоглотки. Найімовірніше ангіоматозний поліп у даному випадку утворився на місці залишку аденоїдних вегетацій. При диференційній діагностиці насамперед слід оцінювати клініку, а патогістологічні дослідження за необхідності проводити повторно в різних лабораторіях.

**Ключові слова:** ангіоматозний поліп носоглотки, лікування, клінічний випадок, діти.

### Angiomatous polyp of nasopharynx

*I. A. Kosakivska*

Shupyk National Medical Academy of Postgraduate Education, Kyiv, Ukraine

**Introduction.** Polyps of ENT organs have different morphological structure. In those cases where the stroma of polyp is particularly vascularized, it is classified as angiomatous.

**The aim** of the study was to increase the diagnosis of nasopharyngeal diseases in children.

**Material and methods.** Under our supervision there was a girl L., 9 years old, with an angiomatous polyp of the nasopharynx. Neoplasm was diagnosed 2 weeks after adenotomy. Pathohistological conclusion of biopsy material from two laboratories was juvenile angiofibroma of the nasopharynx.

**Results and its discussion.** With the help of Beckman's adenotom No. 5, the lesion was removed from the nasopharynx, which was localized on a pedicle, measured 10x15 mm, along the median line at the back wall of the nasopharynx in its middle third. Pathohistological conclusion - angiomatous polyp.

**Conclusions.** Angiomatous nasopharyngeal polyp belongs to rare diseases and requires differential diagnosis with recurrence of adenoid vegetations and juvenile angiofibroma of the nasopharynx. Most likely, angiomatous polyp in this case was formed on the site of the remainder of adenoid vegetations. In differential diagnosis, the clinic should be evaluated first of all, and pathohistological studies, if necessary, should be repeated in different laboratories.

**Keywords:** angiomatous nasopharynx polyp, treatment, case studies, children.

### Ангиоматозный полип носоглотки

*I.A. Косаківська*

Національная академия последипломного образования НМАПО имени П.Л. Шупика, г. Киев, Украина

Полипы ЛОР-органов имеют разную морфологическую структуру. В тех случаях, когда строма полипа особенно интенсивно васкуляризована, его классифицируют как ангиоматозный.

**Целью** исследования было повышение диагностики заболеваний носоглотки у детей.

**Материалы и методы.** Под наблюдением находилась девочка Л., 9 лет, с ангиоматозным полипом носоглотки. Новообразование было диагностировано через две недели после аденотомии. Патогистологическое заключение двух лабораторий взятого при биопсии материала — юношеская ангиофиброма носоглотки.

**Результаты.** С помощью аденотома Бекмана №5 новообразование, которое локализовалось на ножке размером 10x15 мм по срединной линии на задней стенке носоглотки в средней ее трети, удалено. Патогистологическое заключение — ангиоматозный полип.

**Выводы.** Ангиоматозный полип носоглотки относится к редким заболеваниям и требует проведения дифференциальной диагностики с рецидивом аденоидных вегетаций и юношеской ангиофибромой носоглотки. Скорее всего ангиоматозный полип в данном случае образовался на месте остатка аденоидных вегетаций. При дифференциальной диагностике прежде всего следует оценивать клинику, а патогистологические исследования при необходимости проводить повторно в разных лабораториях.

**Ключевые слова:** ангиоматозный полип носоглотки, лечение, случай из практики, дети.

### Вступ

Серед доброякісних новоутворень ЛОР-органів у певної кількості пацієнтів діагностують поліпи, які мають різну морфологічну структуру. У тих випадках, коли строма поліпа особливо інтенсивно васкуляризована, його класифікують як ангіоматозний [1,4]. Локалізація останнього в ЛОР-органах виявляється досить рідко [2]. Повідомлень про

ангіоматозний поліп носоглотки в доступній літературі нами не знайдено. Наводимо випадок з практики.

**Метою** дослідження було підвищення діагностики захворювань носоглотки у дітей.

### Матеріал і методи дослідження

Під спостереженням перебувала дівчинка Л., 9 років, госпіталізована в клініку зі скаргами

на значне утруднення носового дихання та субфебрилітет.

Два місяці тому за місцем проживання дитини під візуальним контролем була виконана аденотомія. Зі слів лікуючого отоларинголога, аденоїди були великих розмірів, кровотеча була майже відсутня. Носове дихання після операції відновилося. Однак через два тижні настало утруднення носового дихання. Згодом з'явився субфебрилітет. Було діагностовано новоутворення носоглотки.

При огляді в носоглотці було виявлено пухлиноподібне утворення сіро-рожевого кольору, яке займає задню половину носоглотки і поширюється від лемеша до ротоглотки. Аналіз крові: лейкоцити  $9,7 \times 10^9/\text{л}$ , ШОЕ 36 мм/год, гемоглобін 116 г/л, анізо/пойкілоцитоз, інші показники без відхилень від норми. Проведено біопсію. Патогістологічний висновок двох лабораторій м. Києва — юнацька ангіофіброма носоглотки.

Дослідження виконані відповідно до принципів Гельсінської Декларації. Протокол дослідження ухвалений Локальним етичним комітетом (ЛЕК) установи. На проведення досліджень було отримано поінформовану згоду батьків дітей (або їхніх опікунів).

При комп'ютерній томографії з контрастом у носоглотці виявлено новоутворення розміром 23x13x25 мм, що кровопостачається з басейну обох внутрішніх сонних артерій судинами діаметром біля 1 мм (рис. 1).

### Результати дослідження та їх обговорення

За допомогою аденотома Бекмана №5 новоутворення, яке локалізувалось на ніжці розміром 10x15 мм по серединній лінії на задній стінці носоглотки в середній її третині, видалено (рис. 2).

Кровотеча під час операції була помірною, зупинена за допомогою біполярного пристрою з електродом кулеподібної форми («інь-янь») та ендоскопом [3]. Видалена пухлина сіро-рожевого кольору, нагадує формою аденоїдні вегетації (рис. 3).

Патогістологічний висновок — ангіоматозний поліп.

Після операції носове дихання відновилося в повному обсязі, кровотечі не спостерігалось, температура тіла нормалізувалася на третій день після операції. Через 10 днів нормалізувалися показники крові. При контрольному огляді через 1 та 3 місяці патології не виявлено.

Таким чином, при проведенні диференційної діагностики насамперед слід оцінювати клініку,

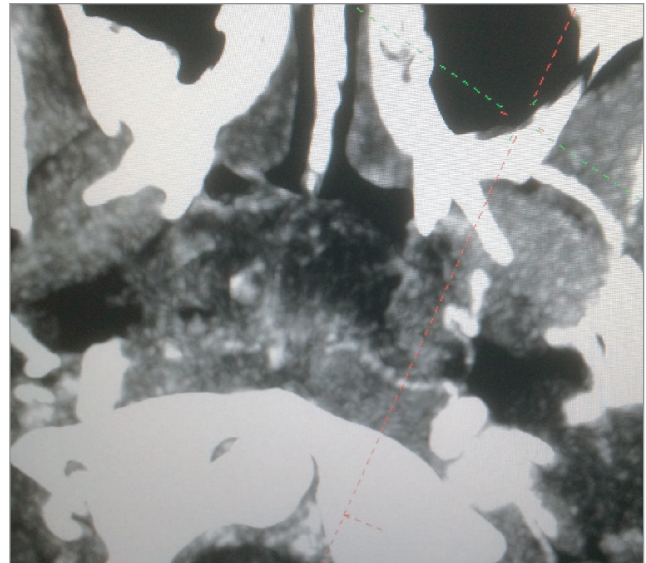


Рис.1. Комп'ютерна томографія носоглотки з контрастуванням пацієнтки Л., 9 років

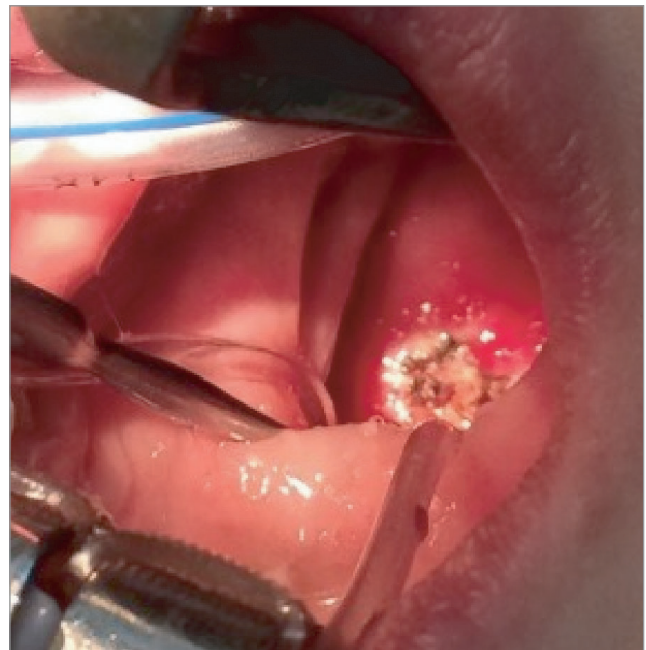

Рис. 2. Місце фіксації ніжки ангіоматозного поліпа у носоглотці

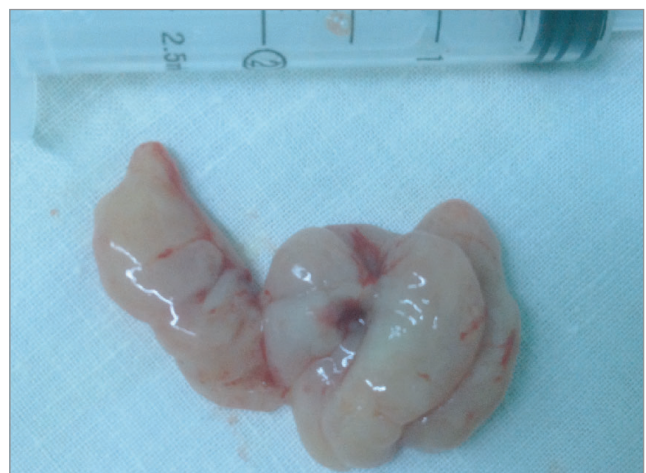

Рис. 3. Пухлиноподібне утворення носоглотки

а патогістологічні дослідження за необхідності проводити повторно в різних лабораторіях.

### Висновки

1. Ангіоматозний поліп носоглотки належить до рідкісних захворювань і потребує проведення диференційної діагностики з рецидивом аденоїдних вегетацій та юнацькою ангіофібромою носоглотки.

2. Наймовірніше ангіоматозний поліп у даному випадку утворився на місці залишку аденоїдних вегетацій.

3. При диференційній діагностиці насамперед слід оцінювати клініку, а патогістологічні дослідження при необхідності проводити повторно в різних лабораторіях.

*Автори заявляють про відсутність конфлікту інтересів.*

### ЛІТЕРАТУРА

1. Абрикосов А.И. Аллергия и вопросы патологии / А.И. Абрикосов. — Москва: Медицина, 1963. — 276 с.
2. До питання про кровоточивий поліп перегородки носа / Г.С. Протасевич, І.А. Яшан, О.І. Яшан, В.М. Ігнатюк // Здобутки клінічної та експериментальної медицини. — Вип. 4. — Тернопіль: Укрмедкнига, 1999. — С. 277—281.
3. Патент України на винахід № 99043. МПК (2012.01) А61В17/00. Біполярний електропристрій для коагуляції тканин / І.А. Косаківська (Україна). — Заявлено 01.03.2011; Опубл. 10.07.2012 р. Бюл. № 13.
4. Серов В.В. Воспаление / В.В. Серов, В.С. Пауков. — Москва: Медицина, 1995. — 640 с.

### Сведения об авторах:

**Косаківська Ілона Анатоліївна** — к.мед.н., доц. каф. дитячої оториноларингології, аудіології та фоніатрії НМАПО імені П.Л. Шупика. Адрес: г. Київ, ул. Дорогожицька, 9; тел. (+38044) 236-94-48.

Стаття поступила в редакцію 30.05.2017 г.

### НОВОСТИ

#### Украина впервые присоединилась к всемирному движению WORLD THROMBOSIS DAY

Международное общество по тромбозу и гемостазу [www.isth.org](http://www.isth.org) в 2014 году учредило Всемирный WORLD THROMBOSIS DAY. Более 175 организаций по всему миру участвовали в первом дне, подняв эту проблему путем проведения специальных мероприятий, образовательных форумов, широкого распространения в СМИ и социальных сетях. Количество участников данного движения растет с каждым годом. Более 900 организаций в 80 странах приняли участие во Всемирном дне борьбы с тромбозом в 2017 году. [www.worldthrombosisday.org/action/partners-events/](http://www.worldthrombosisday.org/action/partners-events/)

13 октября 2017 в Киеве, одновременно со всем миром, были проведены мероприятия, посвященные борьбе с тромбозом.

Для населения: распространение информационных листовок о Всемирном дне тромбоза, бесплатные обследования и консультации

Для врачей: научно-практическая конференция «Тромбопрофилактика в Украине. Современные мировые тенденции». Участники получили сертификаты НМАПО имени П.Л. Шупика на 2 балла.

**Официальное видео:** <https://youtu.be/5Gg9ixO7Ymc>  
**FB:** <https://www.facebook.com/events/1899443503654812>

*Источник: med-expert.com.ua*