

УДК 616-007.17-053.2:616.322

О.А. Ошлянська¹, Т.Д. Задорожна¹, О.І. Пустовалова¹, В.М. Вовк²
Деякі особливості місцевого клітинного імунітету
у дітей з недиференційованою дисплазією
сполучної тканини

¹ДУ «Інститут педіатрії, акушерства і гінекології НАМН України», м. Київ
²ТОВ «ДМЦ «Добробут», м. Київ, Україна

SOVREMENNAYA PEDIATRIYA.2017.5(85):26-31; doi 10.15574/SP.2017.85.26

Мета — дослідити окремі показники особливостей місцевого клітинного імунітету в дітей з та без недиференційованої дисплазії сполучної тканини у співставленні з клінічними особливостями.

Пацієнти та методи. Проведено аналіз клінічного стану та результатів імуноцитохімічного і морфологічного дослідження зішкрябків із піднебінних мигдаликів 20 дітей, що спостерігалися в ТОВ «ДМЦ «Добробут».

Результати. Проведене імуноцитохімічне та морфологічне дослідження виявило меншу експресію рецепторів до імуноглобуліну А, CD68, CD16 у дітей з клінічними проявами недиференційованої дисплазії сполучної тканини. Експресія антигенів до імуноглобуліну Е була більш високою в дітей з клінічними проявами цієї патології.

Висновки. Проведене дослідження показало, що діти з клінічними проявами недиференційованої дисплазії сполучної тканини мають приховану недостатність клітинного місцевого імунітету, що потребує додаткової корекції.

Ключові слова: діти, недиференційована дисплазія сполучної тканини, місцевий імунітет, піднебінні мигдалики.

Peculiarities of local cell immunity in children with undifferentiated connective tissue dysplasia

O.A. Oshlyanska¹, T.D. Zadorozhna¹, O.I. Pustovalova¹, V.M. Vovk²

¹SI «Institute of Pediatrics, Obstetrics and Gynecology of NAMS of Ukraine», Kyiv, Ukraine

²LLC «Children's Medical Center «Dobrobut», Kyiv, Ukraine

Purpose — to examine some specific parameters of the local cell immunity in children with and without undifferentiated connective tissue dysplasia in comparison with clinical peculiarities.

Materials and methods. The analysis of the immunohistochemical and morphological tests of palatal tonsils scrapes, which were made in 20 children during their follow-up care in LLC «Children's Medical Center «Dobrobut», was conducted.

Results. The conducted immunohistochemical and morphological tests revealed lower expression of receptors to immunoglobulin A, CD68, CD16 in children with clinical manifestations of undifferentiated connective tissue dysplasia. Expression of antigens to immunoglobulin E was higher in children with clinical manifestations of undifferentiated connective tissue dysplasia as well.

Conclusions. The conducted research showed that children with clinical manifestations of undifferentiated connective tissue dysplasia have latent local cell immunodeficiency, which requires additional correction.

Key words: children, undifferentiated connective tissue dysplasia, local immunity, palatal tonsils.

Некоторые иммунологические особенности местного клеточного иммунитета у детей с недифференцированной дисплазией соединительной ткани

Е.А. Ошлянская¹, Т.Д. Задорожная¹, О.И. Пустовалова¹, В.М. Вовк²

¹ГУ «Институт педиатрии, акушерства и гинекологии НАМН Украины», г. Киев

²ООО «ДМЦ «Добробут», г. Киев, Украина

Цель — исследовать отдельные показатели особенностей местного иммунитета у детей с и без недифференцированной дисплазии соединительной ткани в сопоставлении с клиническими особенностями.

Пациенты и методы. Проведен анализ результатов иммуноцитохимического и морфологического исследования соскобов с небных миндалин 20 детей, которые наблюдались в ООО «ДМЦ «Добробут».

Результаты. Проведенное иммуноцитохимическое и морфологическое исследование выявило меньшую экспрессию рецепторов к иммуноглобулину А, CD68, CD16 у детей с клиническими проявлениями недифференцированной дисплазии соединительной ткани. Экспрессия антигенов к иммуноглобулину Е была более высокой у детей с клиническими проявлениями данной патологии.

Выводы. Проведенное исследование показало, что дети с клиническими проявлениями недифференцированной дисплазии соединительной ткани имеют скрытую недостаточность клеточного местного иммунитета, что требует дополнительной коррекции.

Ключевые слова: дети, недифференцированная дисплазия соединительной ткани, местный иммунитет, небные миндалины.

Вступ

На сьогоднішній день проблема недиференційованої дисплазії сполучної тканини (НДСТ) у дітей та підлітків стає все більш актуальною, оскільки в останні десятиліття суттєво зросла частота їх реєстрації. Це може бути пов'язано з появою спорадичних мутацій унаслідок впливу на організм вагітної, плода, дитини несприятливих чинників зовнішнього середовища.

Більшість наукових робіт, присвячених НДСТ, стосуються вивчення ролі структурних аномалій у розвитку функціональних порушень та хронічних захворювань у дітей з НДСТ

[11], лише незначна їх частка присвячена вивченню імунологічного захисту дітей цієї групи [11]. Проте в дітей з НДСТ перше місце серед усієї патології посідають рецидивні інфекції, які мають схильність до тривалого та ускладненого перебігу [10].

Як відомо, зміни імунних показників передують клінічним проявам, тому визначення стану імунітету (рівня експресії адгезивних молекул, вмісту розчинних месенджерів тощо) дає змогу оцінити і моделювати реакцію регуляторних систем до настання хвороби.

З огляду на це особливу увагу привертає стан первинної ланки контакту з інфекційними

чинниками у дітей з НДСТ. Поняття місцевого імунітету включає сукупність реагування всіх імунокомпетентних клітин, які заселяють слизові оболонки: клітин лімфоїдного ряду, макрофагів, нейтрофілів і еозинофілів гранулоцитів, лаброцитів з іншими клітинами сполучної тканини і епітелію [4, 6].

Ступінь захисту від інфекцій респіраторного тракту насамперед залежить від вмісту в організмі специфічного секреторного імуноглобуліну А (sIgA). sIgA відноситься до маркерів місцевого імунітету, його вміст є важливим показником фізіологічного стану дитини і визначає ступінь відхилення сьогочасної резистентності від індивідуальної вікової фізіологічної норми. У секретах організму (слизовій рідині, слині, поті, виділеннях слизової носа, кишечнику і дихальних шляхів, цервікального каналу тощо) sIgA, зв'язавшись з бактеріями і вірусами, запобігає їх адгезії до поверхні слизової оболонки і стимулює фагоцитоз [1, 7]. Крім sIgA, лімфоїдна тканина слизових під впливом екзогенних алергенів, паразитів тощо синтезує секреторні форми імуноглобуліну Е (IgE).

Одними з основних клітин імунної системи слизових оболонок людини є мононуклеарні фагоцити, представлені моноцитами периферичної крові і тканинними макрофагами (макрофаги сполучної тканини, печінки, альвеолярні макрофаги легень, лімфатичних вузлів, слизових оболонок) [3, 4, 6]. Ці клітини мають високу фагоцитарну здатність і беруть участь в індукції гуморального та клітинного імунітету та ефекторних реакціях (знищення чужорідних, злоякісних та апоптозних клітин) [5, 7, 8].

Сучасна імунологія постійно поновлює знання відносно механізмів функціонування імунокомпетентних клітин у різних органах і тканинах завдяки розвитку імуноцитохімічних методів дослідження, які дають змогу оцінити здатність клітини реагувати на активаційні стимули її мікрооточення (антигени, цитокини, імуноглобуліни тощо).

Так, останніми дослідженнями визначено, що маркер макрофагів CD68 експресується на макрофагах, моноцитах, нейтрофілах, базофілах і природних кілерних (NK) клітинах, а також у деяких В-лімфоцитах периферичної крові [1]. Експресуючі CD16 коstimуляційну молекулу лімфоцити (NK-клітини) є клітинами-ефекторами, які відповідають за протипухлинний, противірусний і трансплантаційний імунітет. NK-клітини – окрема популяція лімфоцитів, вони відрізняються від Т- і В-лімфо-

цитів як за походженням, так і за функціональною здатністю і поверхневими рецепторами. На відміну від інших цитотоксичних клітин, природні кілери опосередковують цитотоксичні реакції без пресенсибілізації і розпізнавання за експресією антигенів головного комплексу гістосумісності на клітинах-мішенях, їм властиві висока цитотоксичність і здатність продукувати більшість цитокинів.

Зазначені типи імунокомпетентних клітин у різних тканинах і середовищах організму знаходяться в різній кількості і можуть виконувати різні функції.

Виключно важливе значення у створенні захисного бар'єру верхніх дихальних шляхів відіграють піднебінні мигдалики, які входять до складу лімфоепітеліального кільця Вальдеєра і є не лише складовим елементом мукозального імунітету, але й регулюють розвиток системної імунної відповіді. Вони обумовлюють міграцію та проліферацію в дихальних шляхах імунокомпетентних клітин, являються основними продуцентами інтерферону в організмі дитини та регуляторами продукції необхідної кількості sIgA. Якщо дослідження стану гуморального місцевого імунітету вже проводились при НДСТ [11, 12], то особливості подальшої трансдукції сигнальних стимулів до імунної системи вивчені ще не достатньо. Саме тому дослідження особливостей складу клітинних популяцій піднебінних мигдаликів є вкрай цікавим для оцінки стану місцевого імунітету в дітей з НДСТ, які часто хворіють.

Мета роботи – дослідити окремі показники особливостей місцевого клітинного імунітету в дітей з та без НДСТ у співставленні з клінічними особливостями.

Матеріали та методи дослідження

У 20 дітей, що спостерігалися в ТОВ «ДМЦ «Добробут», віком від 2 до 6 років (7 дітей з НДСТ та 13 дітей без клінічних ознак НДСТ) проведено імуноцитохімічне та морфологічне дослідження мазків зішкрябків із поверхні піднебінних мигдаликів. До групи дітей з НДСТ включено дітей, які мали не менше 3 ознак дисплазії сполучної тканини в різних системах організму.

Дослідження препаратів у прохідному світлі проведено на дослідницькому мікроскопі «Olympus BX-51» (Японія).

Імуноцитохімічні методи включали: непрямий стрептавідин-пероксидазний метод виявлення кластерів диференціювання (CD):

CD68 (маркер макрофагів) та CD16 (натуральні кілери); непрямий стрептавідин-пероксидазний метод виявлення антигенів до IgE та IgA. Аналіз експресії антигенів при проведенні імуноцитохімічних досліджень при визначенні рецепторів до імуноглобулінів проведено в клітинах багатошарового плоского епітелію; молекул CD68 та CD16 у клітинах лімфоїдного ряду, нейтрофілах та макрофагах. Підрахунок експресуючих клітин здійснено в 5 полях зору при збільшенні у 400 разів, для кожного випадку вираховано середнє значення.

Під час морфологічного дослідження розповсюдженість та інтенсивність реакції оцінено напівкількісним методом у балах: від 0 до 3 балів (розповсюдженість: 0 балів — немає забарвлення; 1 бал — до 10% позитивно забарвлених клітин; 2 бали — від 10% до 50% позитивно забарвлених клітин; 3 бали — гомогенне забарвлення понад 50% клітин; інтенсивність реакції: 0 балів — немає видимого забарвлення; 1 бал — слабе забарвлення; 2 бали — помірне забарвлення; 3 бали — виразне забарвлення).

Статистична обробка результатів дослідження проведена за допомогою пакету програм Microsoft Excel.

Результати дослідження та їх обговорення

Серед 7 дітей з НДСТ було 5 (71,43%) хлопчиків і 2 (28,57%) дівчинки. Найбільшу вікову групу становили діти від 3 до 6 років (42,86%). Серед обстежених дітей контрольної групи було 5 (38,46%) хлопчиків і 8 (61,54%) дівчаток. Найбільшу вікову групу в обох групах становили діти від 1 до 3 років (69,23%).

Обтяжений перинатальний анамнез серед дітей з НДСТ мали 5 (71,43%) дітей, а серед дітей без клінічних ознак НДСТ — 2 (15,38%) дітей.

Двоє дітей з ознаками НДСТ (15,38%) були народжені шляхом кесаревого розтину. Майже всі діти контрольної групи були від фізіологічних пологів (84,62%).

Профілактичні дози вітаміну Д₃ отримували всі діти з НДСТ та без клінічних ознак НДСТ до року, і лише 5 (71,43%) дітей з НДСТ та 11 (84,62%) дітей без НДСТ отримували сезонну профілактичну дозу вітаміну Д₃ на другому році життя.

Оцінюючи характер вигодовування до року дітей з НДСТ, виявлено, що серед обстежених дітей 1 (14,29%) дитина взагалі не перебувала на грудному вигодовуванні, у 3 (42,86%) дітей тривалість грудного вигодовування становила

до 6 місяців, в 1 (14,29%) дитини — до 1 року, і лише 2 (28,57%) дітей вигодовувалися грудним молоком до 2 років. Аналіз вигодовування дітей без НДСТ до 1 року показав, що до 6 місяців на грудному вигодовуванні перебувала лише 1 (7,69%) дитина, 6 (46,15%) дітей отримували грудне вигодовування до 1 року, 6 (46,15%) дітей продовжували отримувати грудне вигодовування до 2 років.

Усі діти, включені в дослідження, були обстежені в повному обсязі клінічно, пройшли додаткові лабораторні та інструментальні методи обстеження (ультразвукове дослідження серця, органів черевної порожнини тощо), були обстежені вузькими профільними спеціалістами. Фізичний розвиток у всіх обстежених дітей був середньогармонійний. Найчастіше виявлені такі ознаки НДСТ: плоска стопа — 5 (71,43%), мікроаномалії серця — 5 (71,43%), дисфункція жовчовивідних шляхів — 5 (71,43%), деформація кінцівок — 2 (28,57%), деформація грудної клітки — 1 (14,29%).

Планові щеплення за календарем щеплень у групі дітей з НДСТ отримала лише 2 (28,57%) дитини, 5 (71,43%) дітей були щеплені за індивідуальним графіком. У групі дітей без клінічних ознак НДСТ планові профілактичні щеплення за графіком отримали 5 (38,46%) дітей, а 8 (61,54%) дітей проходили курс вакцинації за індивідуальним графіком.

При аналізі алергологічного анамнезу дітей з НДСТ алергічні реакції та захворювання (атопічний дерматит, поліноз) виявлено у 5 (71,43%) дітей. У дітей без НДСТ прояви алергічних реакцій відмічено у 8 (61,54%) дітей.

Середня частота захворюваності на гостру респіраторну патологію за рік у дітей з НДСТ становила $8 \pm 1,60$. Середня частота захворюваності на гостру респіраторну патологію за рік у дітей без НДСТ дорівнювала $6,49 \pm 0,90$. Серед гострих респіраторних захворювань у дітей з НДСТ частіше в середньому реєструвалися: ринофарингіт — $5 \pm 1,19$; аденоїдит — $1,28 \pm 0,77$; середній отит — $0,71 \pm 0,38$; бронхіт — $0,57 \pm 0,42$. Найбільш часто серед гострих респіраторних захворювань у дітей без клінічних ознак НДСТ відмічалися: ринофарингіт — $3,85 \pm 0,47$; аденоїдит — $0,81 \pm 0,42$; середній отит — $0,31 \pm 0,18$; бронхіт — $0,2 \pm 0,17$; синусит — $0,15 \pm 0,15$.

Перебіг гострих респіраторних захворювань у дітей з НДСТ мав більш тривалий перебіг порівняно з контрольною групою.

За результатами цитохімічного дослідження, позитивна експресія IgA на клітинах спо-

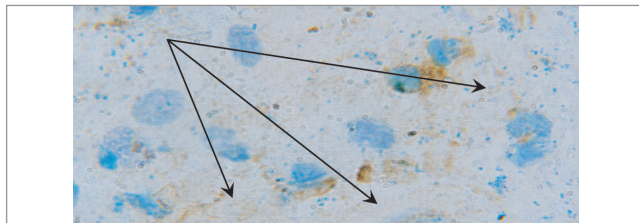


Рис. 1. Мазок зішкрябку зі слизової оболонки мигдаликів дитини віком 5 років без недиференційованої дисплазії сполучної тканини. Виразна експресія антигенів до імуноглобуліну А (IgA) (3 бали) в цитоплазмі клітин епітелію. Імуноцитохімічне дослідження. Ок.10, об.100

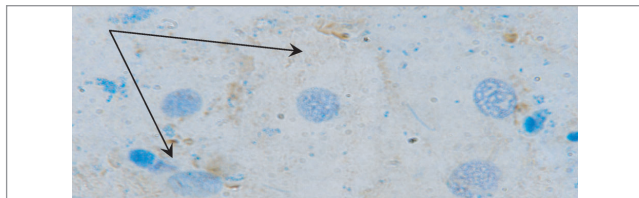


Рис. 2. Мазок зішкрябку зі слизової оболонки мигдаликів дитини віком 3 роки з недиференційованою дисплазією сполучної тканини. Помірна експресія антигенів до IgA (2 бали) в цитоплазмі клітин епітелію. Імуноцитохімічне дослідження. Ок.10, об.100

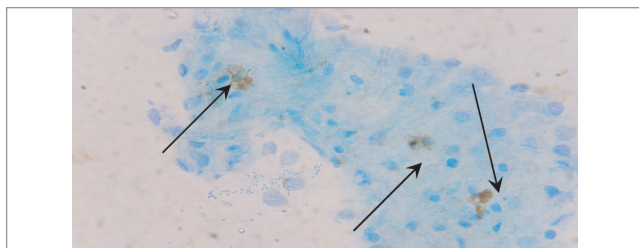


Рис. 3. Мазок зішкрябку зі слизової оболонки піднебінних мигдаликів дитини віком 5 років без недиференційованої дисплазії сполучної тканини. Слабка експресія антигенів до IgE) в цитоплазмі поодиноких клітин епітелію. Імуноцитохімічне дослідження. Ок.10, об.40

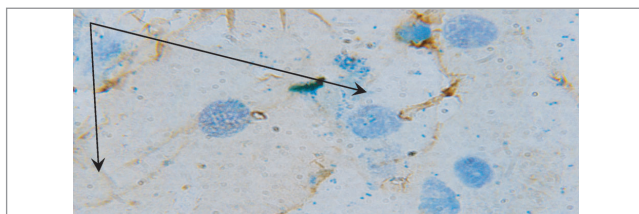


Рис. 4. Мазок зішкрябку зі слизової оболонки піднебінних мигдаликів дитини віком 4 роки (1-ша група). Помірна експресія антигенів до імуноглобуліну Е (LgE) (2 бали) в цитоплазмі клітин епітелію. Імуноцитохімічне дослідження. Ок.10, об.100

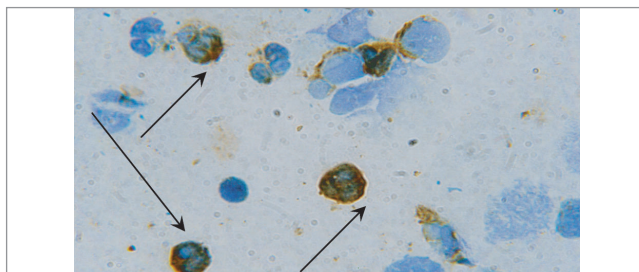


Рис. 5. Мазок зішкрябку зі слизової оболонки піднебінних мигдаликів дитини віком 6 років із недиференційованою дисплазією сполучної тканини. Виразна експресія антигенів до IgE в еозинофілах (3 бали). Імуноцитохімічне дослідження. Ок.10, об.100

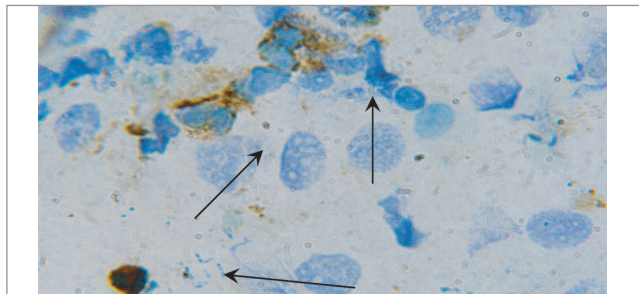


Рис. 6. Мазок зішкрябку зі слизової оболонки мигдаликів дитини віком 5 років без недиференційованої дисплазії сполучної тканини. Виразна експресія антигенів до CD68 (3 бали) в цитоплазмі нейтрофілів та лімфоцитів. Імуноцитохімічне дослідження. Ок.10, об.100

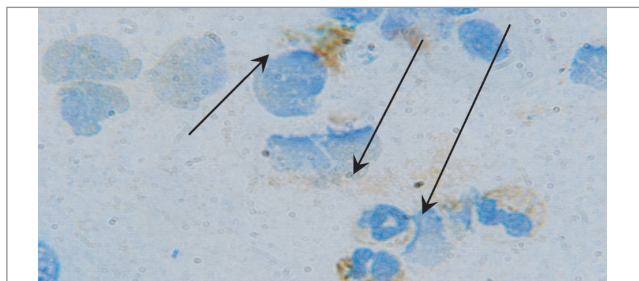


Рис. 7. Мазок зішкрябку зі слизової оболонки піднебінних мигдаликів дитини віком 5 років із недиференційованою дисплазією сполучної тканини. Помірна експресія антигенів CD68 (2 бали) в цитоплазмі нейтрофілів та лімфоцитів. Імуноцитохімічне дослідження. Ок.10, об.100

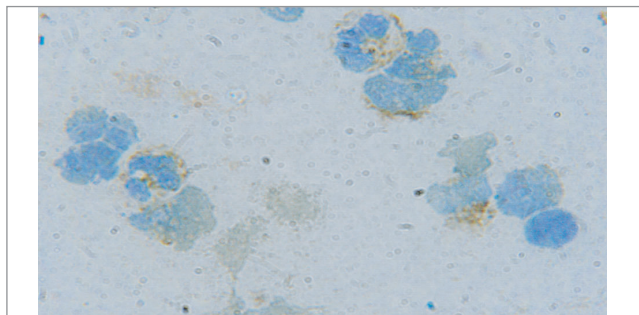


Рис. 8. Мазок зішкрябку зі слизової оболонки мигдаликів дитини віком 5 років без недиференційованої дисплазії сполучної тканини. Помірна експресія антигенів до CD16 у цитоплазмі нейтрофілів та лімфоцитів. Імуноцитохімічне дослідження. Ок.10, об.100

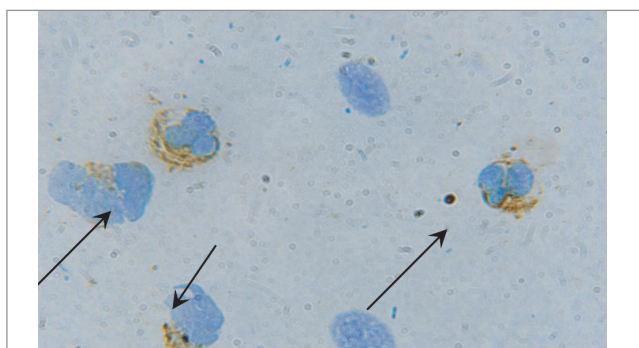


Рис. 9. Мазок зішкрябку зі слизової оболонки мигдаликів дитини віком 5 років із клінічними ознаками недиференційованої дисплазії сполучної тканини. Помірна експресія антигенів до CD16 у цитоплазмі нейтрофілів та лімфоцитів. Імуноцитохімічне дослідження. Ок.10, об.100

стерігалась в обох групах дітей, але більш високі показники відмічались в дітей без проявів НДСТ. Позитивна експресія відмічалась переважно в мембранних структурах цитоплазми епітеліальних клітин, носила нерівномірний характер (1–3 бали) і становила в середньому $2,2 \pm 0,30$ балу (рис. 1).

При імуноцитохімічному дослідженні мазків зішкрябків із мигдаликів у дітей з НДСТ експресія антигенів до IgA була помірною (1–2 бали) і в середньому становила $1,25 \pm 0,22$ балу (рис. 2).

Найменша експресія рецепторів до sIgA відмічалась в дітей більш молодшого віку (хлопчик та дівчинка 2 років) ($sIgA=1,2$ балу) з НДСТ, що може пояснюватися недостатньою зрілістю імунної відповіді в дітей молодшого віку. Захворюваність у цих дітей не перевищувала середньогруповий показник, що могло пояснюватися відсутністю антигенного навантаження в неорганізованих дітей.

Ранговий кореляційний аналіз між показниками експресії рецепторів до sIgA та віком дітей з НДСТ показав пряму залежність у дітей більш старшого віку від 3 до 6 років ($r=+0,63$). Зменшення ступеня експресії коstimуляторних молекул до IgA в слизових оболонках дітей з НДСТ призводить до недостатнього системного синтезу специфічних імуноглобулінів та хронізації запальних процесів у носоглотці.

Навпаки, експресія антигенів до IgE в мазках дітей без НДСТ була більш слабкою (від 0 до 1 балу) і в середньому становила $0,36 \pm 0,05$ балу (рис. 3).

Слід зазначити, що у 3 дітей з НДСТ спостерігалась виразна експресія IgE в цитоплазмі еозинофілів (рис. 5). Максимальний ступінь експресії до IgE ($IgE=2,8$ балу) виявлявся в дитини Р. 2 років із проявами НДСТ. Паралельно з цим у даної дитини відмічався низький рівень експресії рецепторів до sIgA ($sIgA=1,2$). Алергічних захворювань у дівчинки на момент дослідження та в анамнезі не виявлено. Спадковий анамнез по алергії у даної дитини не обтяжений. Високий рівень експресії в даної дитини може свідчити про високу сенсibilізацію, субклінічний перебіг алергічних захворювань, можливо, паразитарну інвазію, яка могла бути не виявлена під час загальноклінічного обстеження та потребує подальшого детального аналізу.

Таким чином, зменшення протиінфекційної відповіді в дітей з НДСТ приводять до розвит-

ку субклінічної сенсibilізації організму природними інфекційними антигенами та алергенами, що потенційно збільшує ризик розвитку алергічної патології, перебіг якої часто відбувається під маскою інфекційних процесів і збільшує загальну захворюваність у дітей з НДСТ.

У літературі зустрічаються дані про особливості перебігу бронхіальної астми та атопічного дерматиту в дітей з НДСТ [10, 13], проте дотепер відсутні дані про загальну частоту алергічної патології та її взаємозв'язок із перебігом гострих респіраторних захворювань у дітей цієї групи, що потребує більш детального вивчення даного питання.

Проведений кореляційний аналіз довів, що ускладнений перебігу пологів (стимуляція в пологах, гіпоксія плода, кровотеча, оперативне ведення пологів) взаємопов'язані з особливостями експресії рецепторів до IgE в дітей ($r=+0,53$). Це дає змогу припустити, що інфекційні процеси в матері призводять до підвищення проникливості фетоплацентарного бар'єру або гіпоксії плода під час вагітності, що негативно впливає на розвиток імунної системи дитини та може сприяти її внутрішньоутробній сенсibilізації.

Проведені імуноцитохімічні дослідження мазків зішкрябків із піднебінних мигдаликів при визначенні ступеня експресії CD68 виявили її більшу вираженість у дітей без НДСТ. Причому в дітей цієї групи позитивна експресія CD68 відмічалась як у лімфоцитах, так і в нейтрофілах і макрофагах і в середньому становила $22,35 \pm 0,07$ (рис. 6), що було вірогідно ($p \leq 0,05$) менше, ніж у дітей з клінічними проявами НДСТ ($16,50 \pm 0,05$) (рис. 7).

Згідно з проведеним кореляційним аналізом експресії антигенів до CD68 та проявами алергії у дітей виявлено зниження експресії антигенів до CD68 у дітей з проявами алергії ($r = -0,68$). Дана закономірність прослідковувалась і в дітей контрольної групи ($r = -0,52$). Це може опосередковано свідчити, що зниження активності фагоцитозу сприяє порушенню презентації антигенів і збільшує ризик розвитку алергічних процесів в організмі дитини.

У наших дослідженнях позитивна експресія до CD16 в мазках зішкрябків зі слизової оболонки піднебінних мигдаликів дітей без НДСТ відмічалась у нейтрофілах та лімфоцитах і в середньому становила $16,50 \pm 0,03$ (рис. 8) проти $6,60 \pm 0,03$ у дітей з клінічними ознаками НДСТ ($p \leq 0,05$) (рис. 9).

Найменша кількість позитивно експресуючих CD16 клітин у мазках зішкрябків із піднебінних мигдаликів серед обстежених дітей з НДСТ відмічалася в хлопчика 2 років (CD16=5,6 балу), в якого також виявлялася найменша серед дітей з НДСТ експресія рецепторів до sIgA (sIgA=1,2 балу).

У дітей без НДСТ найменша кількість позитивно експресуючих CD16 спостерігалася в дівчинки 2 років (CD16=7,8 балу), але у неї відмічалися найвищі показники рівня CD68 (CD=26,4 балу).

Пригнічення неспецифічної місцевої клітинної імунної відповіді (за даними експресії CD16 та CD68), виявлене нами в дітей з НДСТ, приводить до персистенції патогенів, колонізації ними носоглотки, послаблення презентації антигенів та формування системної імунної відповіді, що підвищує ризик сенсibilізації організму.

Частота реєстрації епізодів даної патології в дітей з найменшими показниками експресії

CD16 та CD68 в обох групах була майже однаковою (6,50±0,49 та 6,5±0,15), але перебіг захворювань у них був більш затяжним.

Даний аналіз свідчить про потребу подальшого дослідження показників гуморальної імунної відповіді у дітей з НДСТ для визначення доцільності та обсягу корекції імунних порушень.

Висновки

Імуноцитохімічні дослідження мазків зішкрябків зі слизової оболонки мигдалин виявили зниження показників експресії антигенів до імуноглобуліну А, маркерів макрофагів і природних кілерів у дітей з проявами НДСТ, що свідчить про порушення місцевої резистентності організму до дії інфекційних агентів.

Високі показники експресії антигенів до IgE в дітей з НДСТ вказують на підвищений ризик розвитку алергічних захворювань у цієї групи дітей, що потребує подальшого дослідження.

ЛІТЕРАТУРА

- Абакушева Е.В. Основные свойства и функции НК-клеток человека / Е.В. Абакушева, Е.Г. Кузьмина, Е.И. Коваленко // Иммунология. — 2012. — № 4. — С. 220—224.
- Быкова В.П. Состояние лимфоэпителиальных органов глотки у детей после местной иммуномодулирующей терапии / В.П. Быкова // Архив патологии. — 2011. — № 3. — С. 43—50.
- Иудина Т.А. Иммуногистохимическое исследование небных миндалин у детей с хроническим тонзиллитом / Т.А. Иудина, В.С. Зайцев, Р.А. Насыров // Материалы III съезда Российского общества патологоанатомов, г. Самара, 26—30 мая 2009 г. — Самара, 2009. — С. 199—200.
- Иудина Т.А. Иммуногистохимическое исследование гипертрофии небных миндалин у детей / Т.А. Иудина, Р.А. Насыров // Труды IV съезда Российского общества детских патологов, г. Санкт-Петербург, 17—19 мая 2010 г. — Санкт-Петербург, 2010. — С. 255—256.
- Иудина Т.А. Иммуногистохимическое исследование экспрессии иммуноглобулинов и локализации Т- и В-лимфоцитов в небных миндалинах при их гипертрофии у детей / Т.А. Иудина, Р.А. Насыров // Высокотехнологическая медицинская помощь в клинике педиатрической академии. Особенности ведения новорожденных : материалы научно-практической конференции, г. Санкт-Петербург, 8—9 ноября 2010 г. — Санкт-Петербург, 2010. — С. 37—39.
- Иудина Т.А. Морфологическое и иммуногистохимическое исследование гипертрофии небных миндалин у детей / Т.А. Иудина, Р.А. Насыров // Архив патологии. — 2010. — № 6. — С. 21—25.
- Насыров Р.А. Иммуноморфологическое исследование небных миндалин при их гипертрофии у детей различного возраста / Р.А. Насыров, Т.А. Иудина // Архив патологии. — 2011. — № 5. — С. 32—36.
- Насыров Р.А. Характер морфологических изменений в гипертрофированных небных миндалинах при экспрессии антигенов вирусов группы герпеса и папилломы человека / Р.А. Насыров, Т.А. Иудина, Э.А. Цветков // Российская оториноларингология. Приложение. — 2010. — № 1. — С. 170—175.
- Калинин Д.В. Гистоархитектоника глоточной миндалины в возрастном аспекте. Морфометрическое и иммуногистохимическое исследование / Д.В. Калинин, В.П. Быкова // Архив патологии. — 2011. — № 1. — С. 14—18.
- Конюшевская А.А. Синдром недифференцированной дисплазии соединительной ткани. Пульмонологические аспекты / А.А. Конюшевская, М.А. Франчук // Здоровье ребенка. — 2012. — № 7 (42). — С. 46—48.
- Кухарська Н.Г. Імунологічні особливості дітей з недиференційованою дисплазією сполучної тканини та шляхи до їх імунореабілітації: автореф. дис. ... канд. мед. наук : 14.0.10 / Н.Г. Кухарська; Нац. мед. ун-т ім. О.О. Богомольця. — Київ, 2011. — 23 с.
- Ошляньська О.А. До питання про роль місцевого специфічного імунітету у формуванні аутоімунної патології у дітей з вродженою недиференційованою дисплазією сполучної тканини / О.А. Ошляньська // Перинатология и педиатрия. — 2007. — № 4. — С. 81—84.
- Особенности клинического течения бронхиальной астмы и атопического дерматита, ассоциированных с проявлениями недифференцированной дисплазии соединительной ткани у детей / Т.Л. Процюк, О.В. Чирка, Н.М. Суркова [и др.] // Перинатология и педиатрия. — 2011. — № 2 (46). — С. 113—115.

Сведения об авторах:

Ошляньская Елена Анатольевна — д.мед.н., вед.н.с. отделения болезней соединительной ткани ГУ «ИПАГ НАМН Украины». Адрес: г. Киев, ул. П. Майбороды, 8.
Задорожная Тамара Даниловна — д.мед.н., проф., зав. лаборатории патоморфологии ГУ «ИПАГ НАМН Украины». Адрес: г. Киев, ул. П. Майбороды, 8; тел. (044) 483-92-31.
Пустовалова Ольга Ивановна — к.мед.н., ст.н.с. лаборатории патоморфологии ГУ «ИПАГ НАМН Украины». Адрес: г. Киев, ул. П. Майбороды, 8; тел. (044) 483-92-31.
Вовк Виктория Николаевна — врач-педиатр ООО «ДМЦ «Добробут». Адрес: г. Киев, ул. Драгоманова, д. 21А.

Статья поступила в редакцию 21.03.2017 г.