

УДК 616.71-003.84-036.17-053.2+616.831.31

О.І. Дорош¹, М.Р. Шеремет¹, О.А. Петрончак^{2,3}, Ю.С. Масиник^{4,5}

Інфантильний злоякісний остеопетроз у дитини з апалічним синдромом

¹Комунальний заклад Львівської обласної ради «Західноукраїнський спеціалізований дитячий медичний центр» (КЗ ЛОР ЗУСДМЦ), м. Львів, Україна

²Львівський державний онкологічний регіональний лікувально-діагностичний центр, м. Львів, Україна

³Комунальний заклад Львівської обласної ради «Львівське обласне патологоанатомічне бюро», м. Львів, Україна

⁴Центр медичних інновацій «NOVO», м. Львів, Україна

⁵Комунальна 4-та міська клінічна лікарня, м. Львів, Україна

SOVREMENNAYA PEDIATRIYA.2017.4(84):124-133; doi 10.15574/SP.2017.84.124

У статті описується рідкісний клінічний випадок інфантильного злоякісного остеопетрозу (ІЗОП) у 2-місячної дівчинки з апалічним синдромом, висвітлюється складність диференціально-діагностичного пошуку.

Ключові слова: діти, інфантильний злоякісний остеопетроз, апалічний синдром.

Malignant infantile osteopetrosis in a child with apallic syndrome

O.I. Dorosh¹, M.R. Sheremet¹, O.A. Petronchak^{2,3}, Yu.S. Masynik^{4,5}

¹Lviv Regional Council Public Institution «Western Ukrainian Specialized Children's Medical Centre»

²Lviv State Regional Cancer Treatment and Diagnostic Centre, Ukraine

³Communal Institution of Regional Council Lviv Regional Bureau of Morbid Anatomy, Ukraine

⁴Centre of Medical Innovations «NOVO», Lviv, Ukraine

⁵Communal Healthcare Institution 4th City Clinical Hospital, Lviv, Ukraine

The article describes a rare clinical case of malignant infantile marble bones disease in an female infant 8 weeks of age with apallic syndrome. The complexity of differential diagnostic search is presented as well.

Key words: children, infantile malignant osteopetrosis, apallic syndrome.

Інфантильний злокачественний остеопетроз у ребенка с апаллическим синдромом

О.И. Дорош¹, М.Р. Шеремет¹, О.А. Петрончак^{2,3}, Ю.С. Масиник^{4,5}

¹Коммунальное учреждение Львовского областного совета

«Западноукраинский специализированный детский медицинский центр», г. Львов, Украина

²Львовский государственный онкологический региональный лечебно-диагностический центр, Украина

³Коммунальное учреждение Львовского областного совета «Львовское областное патологоанатомическое бюро», Украина

⁴Центр медицинских инноваций «NOVO», г. Львов, Украина

⁵Коммунальная 4-я городская клиническая больница, г. Львов, Украина

В статье описан редкий клинический случай инфантильного злокачественного остеопетроза у двухмесячной девочки с апаллическим синдромом. Подчеркивается сложность дифференциально-диагностического поиска.

Ключевые слова: дети, инфантильный злокачественный остеопетроз, апаллический синдром.

Вступ

Остеопетроз (ОП) — рідкісне захворювання, причиною якого є генетичний дефект [1–3]. При цьому патологічному стані надмірно продукується кісткова тканина та сповільнюються процеси її резорбції внаслідок порушення диференціації, функціональної активності остеобластів або зменшення їх кількості [1–3,16]. Це призводить згодом до крихкості кісток у пацієнтів, незважаючи на високу щільність кісткової тканини. Остеопетроз викликає пригнічення кістково-мозкового кровотворення з подальшим формуванням екстрамедулярного кровотворення з компенсаторним збільшенням розмірів печінки, селезінки та лімфатичних вузлів, неврологічні розлади, пов'язані з компресією нервів, а також відста-

вання у фізичному розвитку [5]. У літературі описано щонайменше дев'ять видів ОП з різноманітними клінічними та рентгенологічними ознаками [16]. Автосомно-домінантна форма ОП зазвичай перебігає безсимптомно й діагностується випадково у старшому дитячому або ж у дорослому віці [7,37]. Найважчим за перебігом є інфантильний (злоякісний) остеопетроз (ІЗОП). Його перші клінічні прояви відмічаються уже з народження та швидко прогресують [5,28]. Більшість дітей помирають на першому році життя, не отримавши лікування. При вродженому ОП недостатність мезенхіми призводить до спотворення процесів окостеніння з надлишковим розвитком компактної речовини, що є причиною атрофії кістково-мозкової тканини з розвитком анемії,

тромбоцитопенії. У неонатальному періоді та ранньому грудному віці у дітей диференціальна діагностика цитопеній є складною проблемою, що може включати фізіологічні або ятрогенні причини, такі як вроджені чи набуті інфекції, генетичні захворювання, імунні процеси, різноманітні гематологічні захворювання: вроджені лейкомії, мієлодиспластичний синдром тощо [29].

Тому вважаємо, що дане повідомлення про випадок ІЗОП, який демонструє складність діагностики цієї хвороби, є цікавим для широкого кола спеціалістів.

Клінічний випадок. Дівчинка народилася від першої вагітності, ускладненої артеріальною гіпертензією. Мати дитини — двадцятиоднорічна здорова жінка. Із сімейного анамнезу з'ясовано, що у родині батька були неодноразові випадки смерті немовлят на перших місяцях життя. Пологи відбулися природнім шляхом у 36 тижнів. У пологах — слабкість родової діяльності, стимуляція окситоцином. Навколоплідні води меконіальні. При народженні маса тіла 3000 г, довжина 52 см, обвід голови 34 см. Після народження стан дитини був вкрай важким, проводилася первинна реанімація (інтубація трахеї та штучна вентиляція легень, аспірація шлункового вмісту). Оцінка за шкалою Апгар 5/6/7 балів. У віці 5,5 год. у важкому стані дитина госпіталізована у відділення інтенсивної терапії недоношених новонароджених дітей Львівської обласної клінічної лікарні (ЛОКЛ). У неврологічному статусі — кома, судомний синдром, відсутня реакція на світло; велика пологова пухлина в тім'янопотиличній ділянці. Дихальні розлади з потребою у кисневій терапії (5 днів), спричинені аспіраційною пневмонією. У першу добу після народження у гемограмі: еритроцити (ер) $3,7 \times 10^{12}/л$, гемоглобін (гб) 144,0 г/л, лейкоцити (лейк) $44,2 \times 10^9/л$, мієлоцити (мц) 0%, еозинофільні нейтрофіли (е) 0,0%, паличкоядерні нейтрофіли (п) 12,0%, сегментоядерні нейтрофіли (с) 60,0%, лімфоцити (л) 24,0%, моноцити (м) 4,0%, тромбоцити (тр) $380,0 \times 10^9/л$, ШОЕ 50 мм/год. Біохімічні показники: непрямий білірубін 21,0 мкмоль/л. Дослідження на TORCH-інфекції (цитомегаловірус, токсоплазмоз, сифіліс, СНІД) негативні. Після відносної стабілізації стану у віці восьми днів для подальшого лікування дитина переведена у відділення патології недоношених дітей. Утримувалася патологічна неврологічна симптоматика у вигляді синдрому виразного цере-

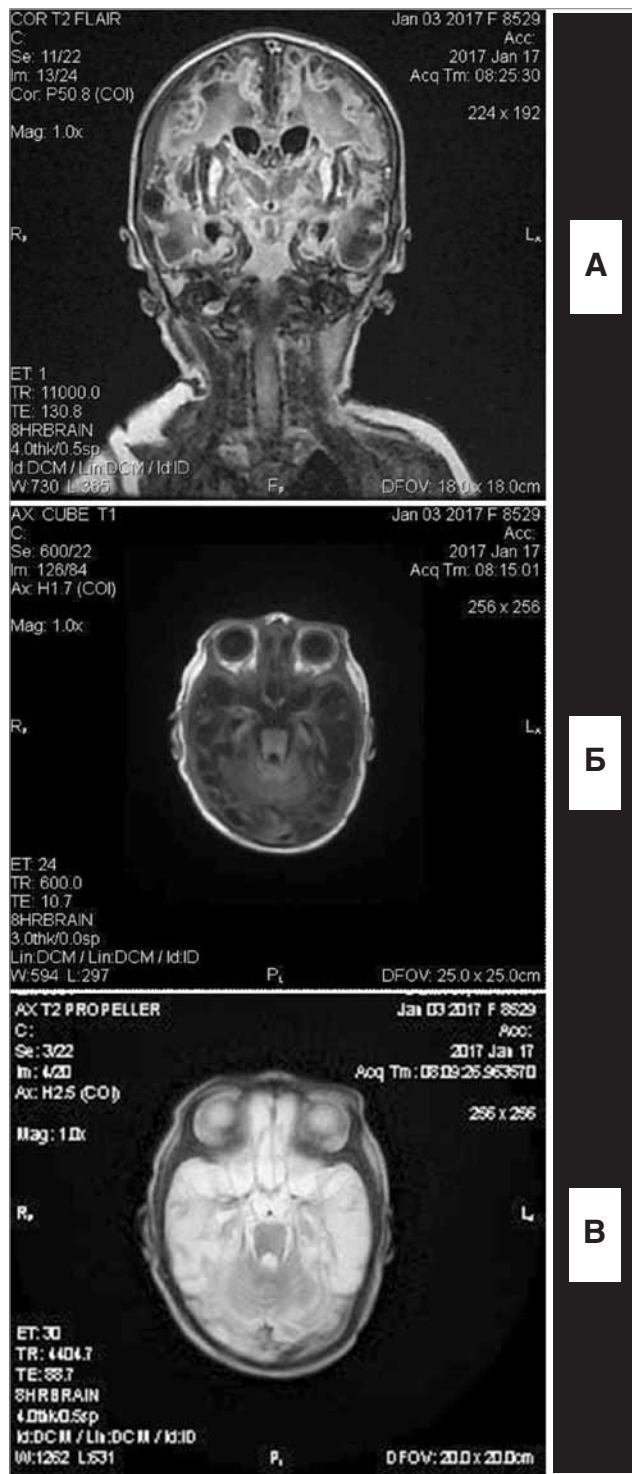


Рис. 1. А, Б, В. МРТ головного мозку

брального пригнічення, судомного синдрому, бульбарних розладів. Скринінг слуху пройшла. Огляд офтальмолога — оптичні середовища прозорі, множинні крововиливи в ділянці дисків зорових нервів.

З приводу глибокого неврологічного дефіциту виконано магнітно-резонансну томографію (МРТ) головного мозку й виявлено: дифузні ділянки кистозної енцефаломалатії паренхіми головного мозку білатерально. Кора

різко витончена з дрібними геморагічними вогнищами. Аналогічні вогнища візуалізуються в ділянці базальних ядер та в ділянці середнього мозку. Мозочок звичайної структури та інтенсивності МР-сигналу. Серединні структури не зміщені. Шлуночкова система помірно дилатована; бокові шлуночки на рівні отворів Монро шириною до 5 мм, III шлуночок шириною до 4 мм. Порожнина прозорої перетинки шириною до 6 мм. Субарахноїдальні конвексимальні простори вільні, компенсаторно поширені. Гіпофіз, супраселлярна ділянка без особливостей. Незначне, нерівномірне зниження інтенсивності сигналу в T1/T2 режимах від кісткового мозку кісток черепа. Висновок: «Дифузні енцефаломаліюючі зміни паренхіми головного мозку, викликані перенесеним гіпоксико-ішемічним ураженням» (рис. 1 А, Б, В).

У віці 1 міс. 10 днів дитина госпіталізована у відділення інтенсивної терапії КЗ ЛОР ЗУСДМЦ у важкому стані. Важкість стану зумовлена судомним синдромом, бульбарними розладами, грубим неврологічним дефіцитом, дихальною та серцево-судинною недостатністю, пневмонією, недоношеністю. При госпіталізації лімфопроліферативного синдрому не виявлено. Активні рухи в кінцівках відсутні, голову не тримала, опора на ніжки відсутня. У загальному аналізі крові: ер $2,98 \times 10^{12}/л$, гб 96 г/л, лейкоц $16,7 \times 10^9/л$, мц 0,0%, е 12,0%, п 19%, с 21,0%, л 38,0%, м 10,0%, Тр $66,0 \times 10^9/л$, ШОЕ 50,0 мм/год. Біохімічні показники: загальний білірубін 7,7 мкмоль/л, АЛТ 18,3 МО/л, АСТ 46,0 МО/л, креатинін 41,9 мкмоль/л, сечовина 4,6 ммоль/л, ЛДГ 487,0 МО/л. K^+ 5,3 ммоль/л, Na^+ 148,0 ммоль/л, Са 2,0 ммоль/л, Р 1,2 ммоль/л, лужна фосфатаза 412 МО/л, глюкоза 3,3 ммоль/л, загальний білок 53,6 г/л. На рентгенографії органів грудної клітки (Ro-ОГК): гіперпневматоз лівої

легені з широкими міжреберними проміжками. Права частина грудної клітки деформована за рахунок виразної «талії», в медіально-базальному відділі ділянка щільної інфільтрації, корені перекриті тінню серця, синуси вільні. Серце у формі «чобітка». Ro-висновок: правобічна пневмонія, ознаки порушення бронхіальної прохідності (рис.2).

УЗД черева, тимусу, щитоподібної залози (виконувалися неодноразово) — без особливостей.

Після стабілізації стану дитина переведена у соматичне відділення. Утримувались ознаки важкого органічного ураження ЦНС, клоніко-тонічні судоми правої руки. Періодично у калових масах були прожилки крові.

На контрольних Ro-ОГК відзначалося відновлення пневматизації легеневої тканини. Електрокардіографія (ЕКГ): ритм синусовий, синусова брадикардія. Синдром здовженого QT. Міокардіальні і перикардіальні зміни, гіпоксія міокарда. Метаболічно-електролітні порушення.

Нейросонографія: структури мозку симетричні, звивини виразні. Паренхіма мозку з виразними ділянками енцефаломаліюючі. Виразна дилатація бокових шлуночків, лобні роги — 16 мм, тіло — 20 мм. Поглиблені потиличні роги до 22 мм. Розширені скроневі роги до 10 мм. 3-й шлуночок поширений — 6 мм; 4-й шлуночок — 9 мм, не деформований. Велика цистерна — 5 мм.

Консультація офтальмолога: очне дно — диски зорових нервів (ДЗН) сіро-рожеві. Судини — венули помірно розширені, артерії в нормі. Макулярна ділянка виразна.

У гемограмі спостерігалось поглиблення номохромної анемії: гб 70,0–75,0 г/л, ер $2,14–2,39 \times 10^{12}/л$, тромбоцитопенія $5,0–26,0–33,0 \times 10^9/л$; траплялися поодинокі нормоцити у формулі крові. У біохімічному аналізі крові спостерігалися транзиторні дизелектролітні зміни: гіперкаліємія (5,9–7,4 моль/л), гіпернатріємія з максимальним значенням 159,0 ммоль/л, гіпокальціємія 2,0 ммоль/л, синдром цитолізу з підвищенням АЛТ — коливання 66,0–240,0 МО/л та АСТ 66,0–409,0 МО/л, максимальне підвищення загального білірубину до 27,0 мкмоль/л.

Застосовувалась багатокомпонентна терапія: антибактерійна, протисудомна, інфузійна, харчування через назогастральний зонд. Відзначалась гемотрансфузійна залежність (отримувала неодноразові трансфузії еритромаси та тромбоконцентрату).

Проводилася диференціальна діагностика двопаросткової цитопенії з широким діапазоном патології: між цитопенією, зумовленою

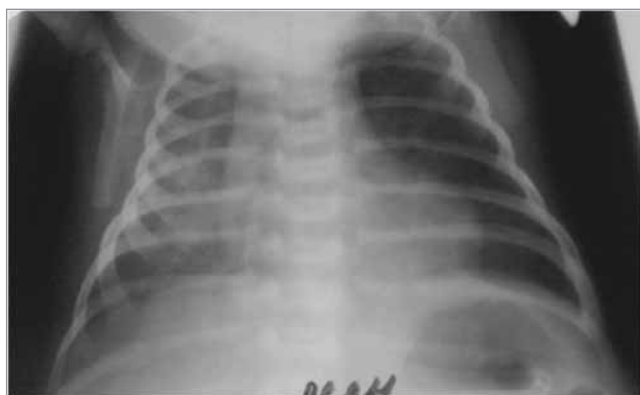


Рис. 2. Правобічна пневмонія, ознаки порушення бронхіальної прохідності

внутрішньоутробною інфекцією, септичним станом, як наслідок дефіциту фолатів на ґрунті прийому протисудомних середників, імунним процесом, мієлодиспластичним синдромом, дебютом гемобластозу та хворобою накопичення.

Виконано додатково наступні дослідження: фолієва кислота 20,0 нг/мл (норма 4,6–34,8), вітамін В₁₂ 1263,0 пг/мл (норма 191–663), залізо сироваткове 33,7 ммоль/л, паратгормон 9,2 пмоль/л (норма 1,26–10,21). Пряма проба Кумбса від'ємна. Інфекційна панель: ВІЛ (СНІД), сифіліс, токсоплазмоз, цитомегаловірус, вірус герпесу 1-го і 2-го типу, віруси гепатитів В і С, парвовірус В19 не виявлені.

Дитина консультована генетиком. Виконано імуноферментне дослідження краплі крові для виключення хвороби накопичення: β – глюкозидаза 2244,2 pmol/spot*20h (норма 200,0–2000,0), кисла сфінгомієліназа 1356,0 pmol/spot*20h (норма 200,0–3500,0), β – галактозидаза 0,28 pmol/spot*21h (норма 0,5–3,2), що заперечило класичні форми хвороби Гоше та хвороби Німана–Піка (тип А/В).

На 13 добу перебування у КЗ ЛОР ЗУСДМЦ (у віці 1 міс. 23 днів) зроблено першу пункцію кісткового мозку. У пунктаті: на тлі нормальної клітинності препаратів відзначалося розширення мієлоїдного паростка за рахунок підвищеного вмісту молодих форм (індекс дозрівання становить 1,02 при нормі 0,6–0,8) і звуження еритроноу без порушення дозрівання. Мегакаріоцитарний паросток помірно звужений, представлений переважно мегакаріоцитами I–II ступеня зрілості з різко зниженою функцією тромбоцитоутворення. Дизпоез не виражений. Гемофагоцитоз та анаплазовані клітини не виявлені.

Призначено терапію преднізолоном у дозі 2 мг/кг, на 18 добу преднізолон замінено на дексаметазон у дозі 3 мг/кг по преднізолону, однак без ефекту.

Враховуючи важкість стану дитини, утримання нез'ясованої двопаросткової цитопенії, резистентної до глюкокортикоїдних гормонів, гемотрансфузійну залежність, повторно зроблено кістково-мозкову пункцію у віці 2 міс. 11 днів. У мієлограмі: схожі зміни, на фоні помірної клітинності препаратів відзначалося звуження еритроноу без порушення дозрівання та звуження мегакаріоцитарного паростка, відсутність кістково-мозкового ретикулюму. Мегакаріоцитарний паросток був представлений нефункціонуючими мегакаріоцитами I–II ступеня зрілості. Дизпоез не виражений.

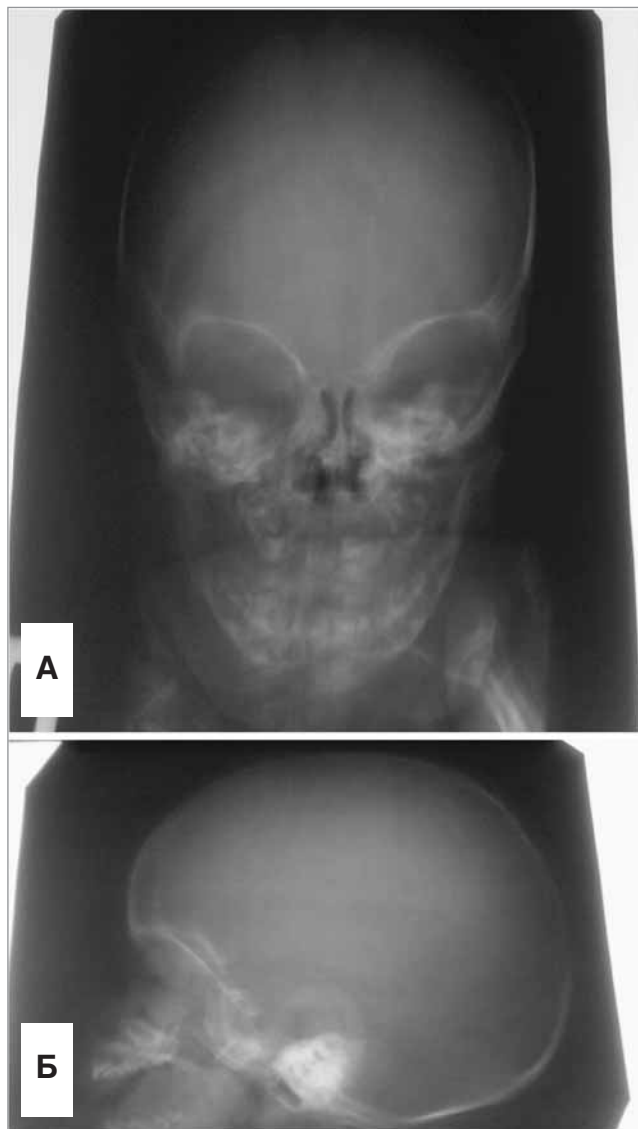


Рис. 3. Ро-кісток черепа: А — фронтальна проекція: ущільнення структури скроневих кісток, Б — бокова проекція: ущільнення структури скроневих кісток

Ознак гемофагоцитозу та клітин екстрамедулярного походження не виявлено.

При проведенні повторної пункції аспірат кісткового мозку отримано із суттєво глибокого проколу, що спонукало припущення діагнозу ОП. Виконано трепанаційну біопсію кісткового мозку.

Ро-кісток черепа: ущільнення структури скроневих кісток (рис. 3 А, Б).

Ро-нижніх кінцівок: келихоподібно розширені метафізи з нерівномірною структурою (рис. 4).

Гістологічний висновок: «Фрагменти хрящової тканини з невеликими ділянками кісткової тканини із потовщенням кісткових балок, що мають «мозаїчну будову» за рахунок острівців хрящової тканини. Кістковий мозок целюлярний з ділянками редукції навколо змінених кісткових балок. Враховуючи клінічні дані,

морфологічні зміни в трепанобіоптатах відповідають інфантильному ОП» (рис. 5, 6).

Таким чином, у дитини у віці 2 міс. 11 днів було діагностовано ІЗОП з вторинною недостатністю гемопоезу.

У віці дитини 2 міс. 25 днів гостро прогресувало погіршення загального стану, відбувалося наростання вогнищевої неврологічної симптоматики у вигляді геміпарезу, анізокорії, асиметрії очних щілин, вибухання та пульсації великого тім'я, конвульсій. На ехоенцефлографії (Ехо-ЕГ) зміщення М-ехо на 1 мм вліво. Запідозрено крововилив у головний мозок. Контрольна комп'ютерна томографія головного мозку не проводилася з огляду на нетранспортабельний стан дитини. Для подальшого лікування переведена у відділення реанімації та інтенсивної терапії, де отримувала увесь спектр багатоконпонентної терапії. Дитина консультована неврологом, офтальмологом, нейрохірургом.

Померла у віці 3 місяці 1 день. На автопсії виявлено окрім мієломалаяційних змін ознаки гнійного менінгоенцефаліту, діагноз ІЗОП підтверджено.

Обговорення

Остеопетроз (також відомий під назвою «мармурова хвороба») — це генетично детерміноване орфанне захворювання скелета, яке характеризується підвищенням щільності кісток внаслідок порушення функції остеокластів та призводить до інвалідизації та ранньої смерті пацієнтів [1–37]. Поширеність захворювання не перевищує одного випадку на 100–200 тисяч новонароджених, зустрічається один випадок доброякісної форми хвороби на 20 000 новонароджених [1–3]. Виняток становить Чувашія, де на 3500–4000 новонароджених зустрічається один випадок ОП [1,3]. Захворюваність на ІЗОП у дітей не залежить від статі. Природжений ОП спостерігається переважно у родичів. Він зрідка реєструється в сім'ях, де не було сімейних випадків хвороби [10]. Можна припустити, що випадки ранньої смерті новонароджених у родині батька дитини були пов'язані з наявністю у них аутосомно-рецесивної форми ОП.

Остеопетричні стани є досить варіабельними за своїми проявами і важкістю. Вони можуть проявлятися, починаючи з неонатального дебюту, із загрозливими для життя ускладненнями та виявлятися зовсім випадково при рентгенологічних дослідженнях з при-

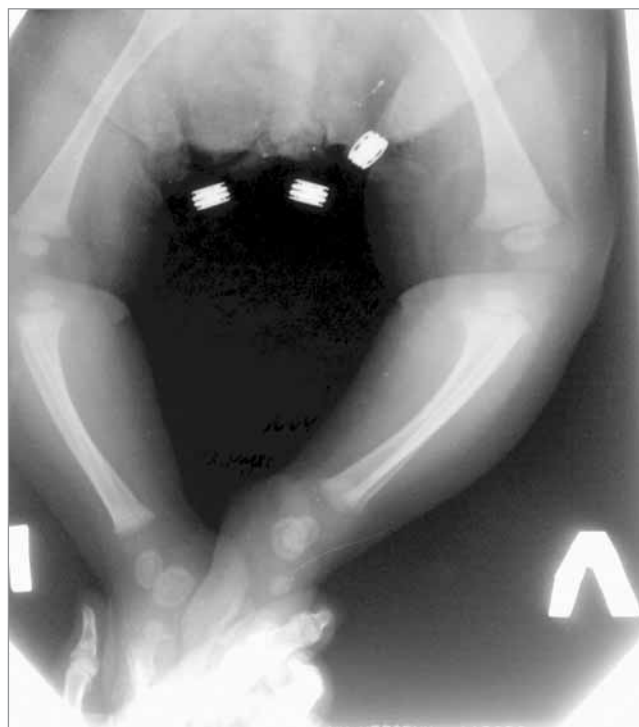

Рис. 4. Ро-нижніх кінцівок, келихоподібно розширені метафізи з нерівномірною структурою

воду переломів кісток або з інших причин. Клінічна презентація ІЗОП починається у перші місяці життя. До симптомокомплексу входить: депресія кістково-мозкового крово-

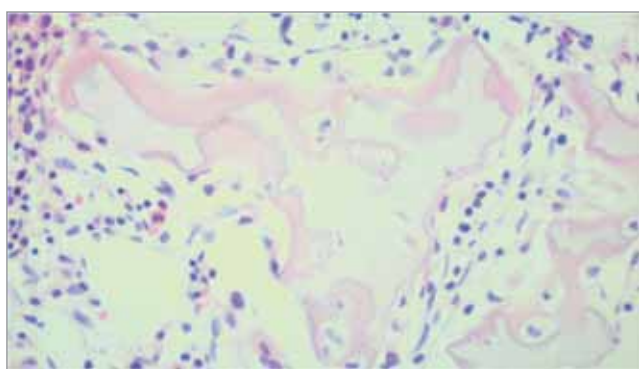


Рис. 5. Кісткова трабекула мозаїчної будови з редукованим кістковим мозком навколо

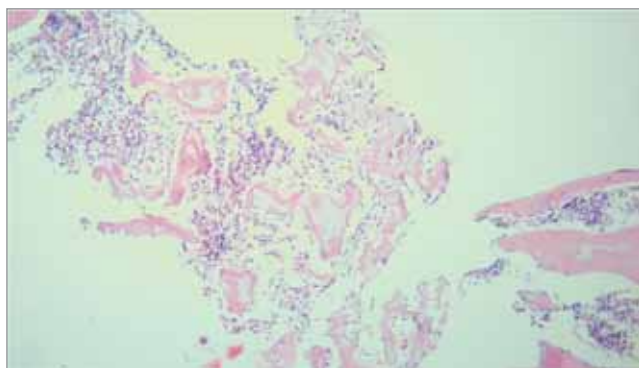


Рис. 6. Кісткові балки потовщені, неправильної форми, мозаїчної будови за рахунок острівців хрящової тканини. Кістковий мозок з ознаками редукції навколо змінених кісткових балок

творення (цитопенічний синдром), гепатолієнальний синдром [27], порушення зору [13,35], слуху, атрезія хоан [23], неврологічна симптоматика, відставання у розвитку, гіпокальціємія [26,27], можлива гіперплазія ясен [27] та вторинний гіперпаратиреоз, залучення ендокринної системи [6], які реєструють досить рідко.

За даними літератури, у більшості хворих на ІЗОП осіб є певні фенотипові ознаки, які проявляються різною мірою, — широко розміщені очі, широкі вилиці та інші деформації черепа та лицевого скелета, товсті губи і розгорнуті назовні ніздрі (?) [16,21]. У пацієнтів із ІЗОП можливі пероральні проблеми: затримка прорізування зубів, гіподонтія, деформація зубного ряду, гіпоплазія емалі, демінералізація емалі та дентину, може розвинути остеомієліт нижньої щелепи [4]. Дентологічні порушення можуть відновитися після успішної трансплантації стовбурових клітин [17,18,24]. G. Dozier та співавт. (2005) повідомляють, що 78,0% індивідуумів з ОП мають втрату слуху. Порушена пневматизація соскоподібної кістки і звуження зовнішнього слухового проходу, евстахієвої труби та внутрішнього слухового ходу часто призводять до отиту, що зумовлює нейросенсорну втрату слуху і параліч лицевого нерва [23, 31].

У дітей, хворих на ОП, зустрічаються імунні порушення. У немовлят з ІЗОП бувають рецидивні інфекції внаслідок дефекту в макрофагальній функції [16]. Лейкоцитоз, який присутній у ранній стадії захворювання, може трансформуватися в лейкопенію. У таких пацієнтів часто поєднується хоанальний стеноз із порушеннями в імунній системі, що можуть призвести до хронічного риніту [23,37].

Як відомо, хворим з ОП притаманні гіпокальціємія, низький рівень фосфору та підвищення значення лужної фосфатази у сироватці крові [16]. У нашому випадку рівень кальцію у сироватці крові був незначно нижчим. У повідомленнях S.R. Phadke та співавт. (1999) рівень кальцію у крові пацієнтів був у нормі. Гіпокальціємію пов'язують зі зменшенням активності остеокластів, що може бути іноді причиною судом [25].

Нерідко такі пацієнти скеровуються на консультацію до онкогематолога з приводу змін у загальному аналізі крові. У гемограмі в таких осіб часто виявляється анемія, тромбоцитопенія, анізопойкілоцитоз, лейкоцитоз і лімфоцитоз. Саме з приводу таких змін представлена дитина консультувалася гематологом. Усі вищезгадані клінічні та, почасти, лабораторні

зміни є неспецифічними, тому диференціальна діагностика патологічного стану дуже широка. Нами проводився комплекс обстежень, спрямованих на виключення внутрішньоутробних інфекцій, автоімунного процесу, метаболічних, клональних захворювань тощо. Ми провели спектр досліджень, включаючи вірусологічні, бактеріологічні, пункційну та трепанаційну біопсію кісткового мозку. У даній публікації продемонстровано довгий диференціально-діагностичний пошук до остаточної верифікації діагнозу впродовж першого місяця з часу госпіталізації у КЗ ЛОР ЗУСДМЦ.

У пунктаті кісткового мозку деяких хворих на ІЗОП можливе звуження еритроїдного та тромбоцитарного паростків, хоча в деяких осіб зберігається незмінена мієлограма [14,19,37]. У мієлограмі нашої пацієнтки теж було помірне звуження еритроїдного та мегакаріоцитарного паростків без зменшення клітинності.

У трепанобіоптатах пацієнтів з ІЗОП спостерігаються певні патогномічні зміни ознаки: склерозування, зменшення або відсутності гемопоетичної тканини, неправильна форма кісткових балок, неправильна їх кальцифікація, зменшена кількість [6,34]. Схожу гістологічну картину виявлено у нашої пацієнтки, що мало вирішальне значення у верифікації діагнозу.

При онкологічних процесах пригнічення кровотворення зумовлене проліферацією злоякісного клону клітин, а при ІЗОП це відбувається через склерозування кісткового мозку [34]. Внаслідок порушення функції остеокластів відсутній процес резорбції кістки, що спричиняє надмірну осифікацію із заміщенням кісткового мозку. Гематологічні розлади у дітей з ОП нерідко супроводжуються гемотрансфузійною залежністю [37], що мало місце у згаданій хворій. У подальшому формуються вогнища екстрамедулярного кровотворення, розвиваються гепатоспленомегалії, чого не відбулося у нашої пацієнтки через коротку тривалість хвороби/життя.

Саме характерні рентгенологічні та гістологічні особливості дозволяють підтвердити діагноз ОП. Зміни проявляються підвищенням рентгенологічної щільності кісток та ранньою осифікацією. Рентгенологічна картина залежить від віку пацієнта. У перші місяці життя найбільші зміни відмічаються у кістках з переважанням губчатої речовини — черепа, хребта, ребер, верхніх та нижніх кінцівок — за типом фокального склерозу. Подібні Ro-зміни були виявлені у нашої хворої: у скроневих кістках та

келихоподібно розширені метафізи з нерівномірною структурою нижніх кінцівок, також на МРТ голови — нерівномірне зниження інтенсивності сигналу в T1/T2 режимах від кісткового мозку кісток черепа. У дітей, старших шести місяців, ущільнення скелету можуть мати генералізований характер [3,5,10,33].

За наявності остеосклеротичних змін у кістках важливо їх диференціювати із вторинними змінами. Необхідно розглядати наступні альтернативні діагнози: псевдогіпопаратиреоїдизм, мукополісахаридоз VI типу, дизостеосклероз, кортикальний гиперостоз, гіпопаратиреоз, хімічне отруєння (наприклад свинцем, фторидами, берилієм), злоякісні пухлини, мієлопроліферативні захворювання, лейкої тощо [10]. У нашому випадку, крім вищезгаданих діагнозів, хвороби накопичення, внутрішньоутробні інфекції, імунний процес, дефіцит фолатів були виключені, оскільки результати лабораторних досліджень їх не підтвердили.

У фахових публікаціях описуються ряд мутацій, які найчастіше зустрічаються при ІЗОП [3,30]. Швидкість прогресування хвороби залежить від варіанта генетичних порушень. У понад 50,0% осіб виявляється т.з. «чуваська» мутація гена з найменш агресивним перебігом цієї патології [1]. У таких пацієнтів тривалість життя без лікування може досягати 6–8 років. Атрофія зорових нервів у таких дітей реєструється значно пізніше, ніж при «стандартних» формах ІЗОП, з максимальною тривалістю життя до двох років [1,35]. Е.Л. Сахаровська та ін. (2012) описали певні асоціації між клінічним перебігом хвороби та молекулярним дефектом, асоціацію генотипу і фенотипу [3]. Так, при виявлених мутаціях у генах *OSTM1* чи *SICN7* характерною ознакою є важка неврологічна презентація. У незначній кількості дітей з мутацією *PLEKHM1* перебіг ОП є «лагідним». Пацієнтам з ОП та дефектом диференціювання остеокластів з мутаціями у генах *RANK* і *RANKL*, які зустрічаються в поодиноких випадках, притаманні імунні дефекти. N. Simanovsky та співавт. (2016) повідомляють, що хвориміз мутаціями генів *TCIRG1* притаманні серйозні радіологічні зміни, патологічні переломи, гідроцефалія та гепатомегалія, лише у цій групі осіб була помічена варусна деформація стегнової кістки [15].

Неврологічні прояви при ОП найчастіше є вторинними, внаслідок обструкції фізіологічних отворів, через які проходять черепно-мозкові нерви, спинний мозок та великі кровонос-

ні судини, що призводить до сліпоти, втрати слуху, парезу лицевого нерва та гідроцефалії [32,36]. На відміну від цих компресійних явищ, у пацієнтів з автосомно-рецесивною формою ОП є явища первинної нейродегенерації, включаючи первинні напади, незважаючи на нормальний рівень кальцію в крові, затримка розвитку, гіпотонія, атрофія сітківки та нейро-сенсорна глухота [32]. На МРТ головного мозку відзначають значну затримку мієлінізації, дифузні ділянки кистозної енцефаломалії паренхіми головного мозку білатерально. Кора різко витончена з дрібними геморагічними вогнищами. Аналогічні вогнища візуалізуються в ділянці базальних ядер та в ділянці середнього мозку. Мозочок звичайної структури. Серединні структури не зміщені. Шлуночкова система помірно дилатована; бокові шлуночки на рівні отворів Монро шириною до 5 мм, III шлуночок шириною до 4 мм. Порожнина прозорої перетинки шириною до 6 мм. Субарахноїдальні конвексимальні простори вільні, компенсаторно поширені. Гіпофіз, супраселярна ділянка без особливостей.

Незначне, нерівномірне зниження інтенсивності сигналу в T1/T2 режимах від кісткового мозку кісток черепа [14]. Ці пацієнти мають винятково несприятливий прогноз, схильні до гіпокальціємії, титанічних судом [22]. Ще Е.А. Gerritsen та співавт. (1994) зазначили, що раннє порушення зору в поєднанні із гематологічними розладами асоціюється з поганим прогнозом перебігу хвороби [9]. У нашої пацієнтки відзначалися на МРТ дифузні ділянки кистозної енцефаломалії паренхіми головного мозку білатерально та схожі неврологічні зміни, однак вона реагувала на звукові подразники. На нашу думку, органічне ураження ЦНС у вигляді апалічного та судомного синдромів із бульбарними розладами має комбінований генез. Нейродегенеративні зміни у головному мозку викликані основним захворюванням (ІЗОП) та можуть мати вторинний характер внаслідок гіпоксії, викликані аспіраційною пневмонією. Про такі зміни повідомляють ряд вчених [20,37]. У літературі описані й інші неврологічні прояви, такі як макроцефалія, судоми, гідроцефалія, психомоторна відсталість і косоокість [21]. Враховуючи наявність глибокого вродженого неврологічного дефіциту із судомним синдромом, з бульбарними розладами, ми вважаємо, що у нашої пацієнтки мала місце саме неврологічна форма ІЗОП з винятково несприятливим прогнозом

перебігу хвороби. Не менш визначальний вплив для поглиблення важкої неврологічної симптоматики мала глобальна ішемія внаслідок аспіраційної пневмонії, що потребувала первинної реанімації, незважаючи на інтенсивну терапію, спрямовану на запобігання незворотних змін в організмі, в постреанімаційний період.

На жаль, у даному випадку нам не вдалося провести молекулярно-генетичне дослідження.

Таким чином, на підставі спадкового анамнезу (наявність неодноразових випадків смерті немовлят на перших місяцях життя у родині батька) у поєднанні з клінікою — глибокий вроджений неврологічний дефіцит із судомним, апалічним синдромом, бульбарними розладами, двопаростковою цитопенією з гемотрансфузійною залежністю, невисокою ефективністю глюкокортикостероїдних гормонів у поєднанні із гістологічними змінами трепанобіоптату та Ro-особливостями скелету — ми верифікували діагноз ІЗОП.

Ведення пацієнтів з ОП вимагає комплексного підходу, з огляду на весь спектр клінічних проблем, у тому числі гематологічних, метаболічних порушень, рецидивних інфекцій, кісткових і неврологічних ускладнень [4]. У цих дітей є проблеми з вигодовуванням, зумовлені бульбарними розладами. Переломи є частою характерною ознакою та однією з класичних особливостей ОП. Вони, як правило, поперечні та виникають після помірної травми, але кісткове дозрівання є нормальним.

Перебіг хвороби при аутосомно-рецесивному ОП є прогресивним. У більшості дітей зі зляканою формою ОП тривалість життя без лікування не перевищує 2–3 роки. Виживання впродовж шести років становить близько 30,0% [9,10]. Переважною причиною смерті хворих при ОП є септичні ускладнення, кровотеча або важка анемія. Тактика лікування в осіб з ІЗОП спрямована на якнайшвидше проведення трансплантації гемопоетичних стовбурових клітин (ТГСК), до часу виникнення незворотних змін. Саме своєчасне проведення ТГСК, до розвитку компресії черепних нервів, дозволяє зберегти пацієнту зір, слух та запобігти розвитку інших ускладнень. За даними ряду публікацій, ефективність ТГСК при ІЗОП становить 45,0–55,0% [21,28]. Інші автори повідомляють про 5-річне виживання у 79,0% хворих на ІЗОП після HLA-ідентичної ТГСК [14].

Молекулярна діагностика допомагає не лише верифікувати діагноз ОП, але й має цін-

ність для генетичного консультування сімей хворих дітей з високим ризиком народження таких пацієнтів, при проведенні пренатальної діагностики, у прийнятті рішення щодо проведення ТГСК. При окремих підваріантах ІЗОП, пов'язаних з порушенням дозрівання остеокластів, наприклад з мутацією в гені RANK ligand, ТГСК є неефективною. Запідозрити такий варіант ОП можна при проведенні патогістологічного дослідження біоптату. «Класичній» формі ОП притаманна достатня кількість остеокластів, а при дефекті RANKL остеокласти відсутні [3]. Таким чином, за даними літератури, на сучасному етапі існує два абсолютні протипоказання для проведення ТГСК через її неефективність. Це наявність дефекту в гені RANKL та неврологічна форма ОП, яка характеризується первинною енцефалопатією і нейродегенерацією, гіпертонусом і швидко прогресуючою затримкою розвитку. Неврологічна форма ОП асоціюється з мутацією в генах OSTM1 чи SICN7. Протипоказаннями для проведення ТГСК можуть бути інші важкі клінічні стани, зумовлені наявністю інфекційного процесу, важкої дихальної недостатності, висока внутрішньочерепна гіпертензія та серйозне відставання в розвитку з втратою слуху та зору [3].

Єдиним ефективним методом лікування вродженого зляканою ОП є ТГСК. А у нашій пацієнтки через такі обставини, як незворотне важке органічне ураження ЦНС у вигляді енцефаломаліаційних та геморагічних змін паренхіми головного мозку, наявність апалічного та судомного синдромів, що є першим протипоказанням для застосування такого способу лікування, цей метод терапії був неможливим. Тому в описаному випадку ТГСК не проводилася з огляду на важкий неврологічний дефіцит, з апалічним синдромом та відсутністю шансів на здорове життя дитини. Нами застосовувалася багатокомпонентна, в основному підтримувальна, симптоматична терапія ускладнень, яка включала антибіотики широкого спектра дії, глюкокортикоїдні гормони, препарати кальцію, трансфузії еритроконцентрату, тромбоконтрату, свіжозамороженої плазми, інфузійну корегуючу терапію, харчові заходи тощо.

За відсутності можливості проведення ТГСК у хворих із аутосомно-рецесивною формою ОП описуються альтернативні методи лікування. Застосовують кальцитрил або інтерферон γ , які сприяють утворенню остео-

кластів, що стимулює резорбцію кісткової тканини [8]. Застосовуються також глюкокортикостероїдні гормони, які перешкоджають ущільненню кісткової тканини і призупиняють поглиблення тромбоцитопенії та анемії [16]. За даними С. Sobacchi та співавт. (2013), розглядається внутрішньоутробне застосування стовбурових клітин, замісна терапія RANKL і введення деносумабу, що є перспективним методом лікування [30]. Препарат деносумаб є моноклональним антитілом людини до ліганду рецептора активатора ядерного фактора κB (RANKL), який знаходиться на поверхні остеокластів та їх попередників. Препарат, зв'язуючись з лігандом, пригнічує активацію рецептора та, як наслідок, пригнічує активацію, утворення і тривалість життя остеокластів. Таким чином зменшується резорбція кісток і збільшується маса та міцність трабекулярного і кортикального шарів кістки.

Висновки

Діагностика ІЗОП, головним чином, залежить від рентгенологічного та гістологічного досліджень. Проте вона часто затримується через відсутність клінічних підозр. Рання діагностика і своєчасна ТГСК є єдиним дієвим методом лікування ІЗОП, інакше смерть пацієнта неминуча. Трансплантацію гемопоетичних стовбурових клітин, за можливості, слід проводити у якнайшвидші терміни через незворотність важких дотрансплантаційних ускладнень. Тому важливо вчасно встановити діагноз та в стислі терміни провести ТГСК для порятунку життя дитини.

Таким чином, висока пильність педіатрів, дитячих онкогематологів, ортопедів щодо ІЗОП та рання його діагностика дають шанси на порятунок дитини за умови застосування ефективного методу лікування у більшості хворих на ІЗОП. Надзвичайно важливо проводити генетичне консультування сімей із родинними випадками ОП.

ЛІТЕРАТУРА

1. Клинические проявления инфантильной (злокачественной) формы остеопетроза / Е.Л. Сахаровская, Р.У. Stepensky, L.I. Reingold [и др.] // Онкогематология. — 2010. — №4. — С. 28—32.
2. Остеопетроз («мраморная болезнь») / Л.В. Белозерцева, С.И. Щаднева, М.И. Каткова [и др.] // Современная ревматол. — 2014. — №1. — С.23—26.
3. Рентгенологическая картина злокачественного остеопетроза на ранних и поздних стадиях развития заболевания / Е.Л. Сахаровская, И.Б. Резник, М.М. Дубровин [и др.] // Онкогематология. — 2012. — №4. — С.43—47.
4. «Osteomyelitis of mandible» — a rare presentation of osteopetrosis / I. Ahmad, S.Z. Abbas, F. Haque [et al.] // Ind. J. Radiol. Imag. — 2006. — Vol.16(2). — P.253.
5. A case of infantile osteopetrosis: The radioclinical features with literature update / T.A. El-Sobky, E. Elsobky, I. Sadek [et al.] // Bone Rep. — 2016. — Vol.4. — P.11—16.
6. A histologically diagnosed case with infantile osteopetrosis complicated by hypopituitarism / G. Diniz, O. Olukman, S. Calkavur [et al.] // Case Rep Pathol. — 2015.
7. An infant with splenohepatomegaly: a rare cause / Kathiravan Kalyanasundaram, Podhini Jegadeesan, Sibi Chakravarthy Mohan, Vinoth N Ponnurangam // J. Clin. Imaging. Sci. — 2014. — Vol.4. — P.48.
8. Askmyr M.K. Towards a better understanding and new therapeutics of osteopetrosis / M.K. Askmyr, A. Fasth, J. Richter // Br. J. Haematol. — 2008. — Vol.140. — P.597—609.
9. Autosomal recessive osteopetrosis. Variability of findings at diagnosis and during the natural course / E.J.A. Gerritsen, J.M. Vossen, I.H.G. Van Loo [et al.] // Paediatrics. — 1994. — Vol.93. — P.247—253.
10. Autosomal recessive osteopetrosis: case report of two siblings / Subramaniam Arun, Asha Singh, Mahesh Chavan [et al.] // Oral. Radiology. — 2008. — Vol.24(2). — P. 80—84.
11. Autosomal malignant osteopetrosis. From diagnosis to therapy / A. Mohn, R. Capanna, C. Delli Pizzi [et al.] // Minerva Pediatr. — 2004. — Vol.56(1). — P. 115—118.
12. Brain function in the vegetative state / S. Laureys, S. Antoine, M. Boly [et al.] // Acta Neurol. Belg. — 2002. — Vol.102. — P.177—185.
13. Case report of malignant infantile osteopetrosis / M. Usta, S.G. Gulec, S. Karaman [et al.] // Iran. J. Pediatr. — 2012. — Vol.22(3). — P.421—424.
14. Clinical and cellular manifestations of OSTM1-related infantile osteopetrosis / B. Maranda, G. Chabot, J.C. Decarie [et al.] // J. Bone Miner. Res. — 2008. — Vol.23(2). — P.296—300.
15. Extending the spectrum of radiological findings in patients with severe osteopetrosis and different genetic backgrounds / N. Simanovsky, K. Rozovsky, N. Hiller [et al.] // Pediatr. Blood Cancer. — 2016. — Vol.63(7). — P.1222—1226.
16. Hall B.D. Genetic skeletal dysplasia (Osteopetrosis, Pyknodysostosis, dysosteosclerosis and cortical hyperostosis) / B.D. Hall // Nelson Textbook of Paediatrics / Ed. R.E. Behrman, R.M. Kleigman, A.M. Arvin. — 15th ed. — Philadelphia : WB Saunders, 1996. — P.1980—1981.
17. Helfrich M.H. Osteoclast diseases and dental abnormalities / M.H. Helfrich // Arch. Oral. Biol. — 2005. — Vol.50. — P. 115—122.
18. J?levik B. Dental development after successful treatment of infantile osteopetrosis with bone marrow transplantation / B. J?levik, A. Fasth, G. Dahl // Bone Marrow Transplant. — 2002. — Vol.29. — P. 537—540.
19. Khincha P.P. Neonatal manifestations of inherited bone marrow failure syndromes / P.P. Khincha, S.A. Savage // Semin. Fetal. Neonatal. Med. — 2016. — Vol. 21(1). — P. 57—65.
20. Life expectancy of children in vegetative and Minimally conscious states / D.J. Strauss, S. Ashwal, S.M. Day, R.M. Shavelle // Pediatric. Neurol. — 2000. — Vol.23(4). — P. 312—319.
21. Loria Cortes R. Osteopetrosis in children: A report of 26 cases / R. Loria Cortes, E. Quesada-Calvo, C. Cordero-Chaveri // J. Paediatrics. — 1977. — Vol.91. — P. 37—43.
22. Malignant infantile osteopetrosis presenting with neonatalypocalcemia / S. Kurtoglu, N. Hatipoglu, Mehmet Canpolat [et al.] // Erciyes Med. Journal. — 2009. — Vol.31(1). — P. 70—73.
23. Malignant infantile osteopetrosis revealed by choanal atresia: A case report / I.D. Ba, A. Ba, A. Thiongane [et al.] // Arch. Pediatr. — 2016. — Vol.23(5). — P. 514—518.
24. Malignant infantile osteopetrosis: dental effects in paediatric patients. Case reports / V. Luzzi, G. Consoli, V. Daryanani [et al.] // Eur. J. Paediatr. Dent. — 2006. — Vol.7. — P. 39—44.

25. Malignant recessive osteopetrosis / S.R. Phadke, A. Gupta, J. Pahi [et al.] // Indian Paediatr. — 1999. — Vol. 36. — P. 69—74.
26. Malignant infantile osteopetrosis initially presenting with neonatal hypocalcemia: case report / C.J. Chen, M.Y. Lee, M.L. Hsu [et al.] // Ann. Hematol. — 2003. — Vol. 82(1). — P. 64—67.
27. Malignant infantile osteopetrosis: Case report of a 5-month-old boy / J. Ledemazel, D. Plantaz, A. Pagnier [et al.] // Arch. Pediatr. — 2016. — Vol. 23(4). — P. 389—393.
28. Malignant infantile osteopetrosis: case report with review of literature / L. Essabar, T. Meskini, S. Ettair [et al.] // Pan. Afr. Med. J. — 2014. — Vol. 17. — P. 63.
29. Osteopetrosis and Chiari type I malformation: a rare association / M.A. Ekici, U. C?kla, A. Bauer, M.K. Ba?kaya // J. Surg. Case Rep. — 2015. — Vol. 2015(10). — rjv084.
30. Osteopetrosis: genetics, treatment and new insights into osteoclast function / C. Sobacchi, A. Schulz, F.P. Coxon [et al.] // Nat. Rev. Endocrinol. — 2013. — Vol. 9(9). — P. 522—536.
31. Otologic manifestations of malignant osteopetrosis / T.S. Dozier, I.M. Duncan, A.J. Klein [et al.] // Otol. Neurotol. — 2005. — Vol. 26. — P. 762—766.
32. Patients with autosomal-recessive osteopetrosis presenting with hydrocephalus and hindbrain posterior fossa crowding / Y.Z. Al-Tamimi, A.K. Tyagi, P.D. Chumas [et al.] // J. Neurosurg. Pediatr. — 2008. — Vol. 1(1). — P. 103—106.
33. Radiologic resolution of malignant infantile osteopetrosis skeletal changes following hematopoietic stem cell transplantation / A.P. Hashemi Taheri, A.R. Radmard, S. Kooraki [et al.] // Pediatr. Blood Cancer. — 2015. — Vol. 62(9). — P. 1645—1649.
34. Shimamura A. Pathophysiology and management of inherited bone marrow failure syndromes / A. Shimamura, B.P. Alter // Blood Rev. — 2010. — Vol. 24(3). — P. 101—122.
35. Stark Z. Osteopetrosis / Z. Stark, R. Savarirayan // Orphanet J. Rare Dis. — 2009. — Vol. 4. — P. 5.
36. Steward C.G. Neurological aspects of osteopetrosis / C.G. Steward // Neuropathol. Appl. Neurobiol. — 2003. — Vol. 29(2). — P. 87—97.
37. Wilson C.J. Autosomal recessive osteopetrosis: diagnosis, management, and outcome / C.J. Wilson, A. Vellodi // Arch. Dis. Child. — 2000. — Vol. 83. — P. 449—452.

Сведения об авторах:

Дорош Ольга Игоревна — к. мед. н., врач гематолог детского отделения гематологии и интенсивной химиотерапии и отделения консультативной поликлиники КУ ЛОС «Западноукраинский специализированный детский медицинский центр». Адрес: г. Львов, ул. Днестерская, 27.

Масиник Юстина Степановна — врач-радиолог Центра медицинских инноваций «NOVO», рентгенологическое отделение коммунальной 4-й городской клинической больницы. Адрес: г. Львов, ул. Я. Стецько, 3.

Петрончак Орест Атанасович — врач-патологоанатом, зав. патологоанатомической лабораторией при Львовском государственном онкологическом региональном лечебно-диагностическом центре. КУ ЛОС «Львовское областное патологоанатомическое бюро». Адрес: г. Львов, ул. Гашека, 2а.

Шеремет Марта Романовна — врач-педиатр приемного отделения и отделения педиатрии КУ ЛОС «Западноукраинский специализированный детский медицинский центр». Адрес: г. Львов, ул. Днестерская, 27.

Статья поступила в редакцию 24.02.2017 г.

НОВОСТИ

Как остановить пневмококк?

Пневмококк — одна из самых распространенных причин бактериальных инфекций дыхательных путей. Ежегодно около 100 тысяч детей в возрасте до 5 лет болеют пневмококковым менингитом, и во многих случаях это заболевание становится фатальным для них.

Даже после лечения антибиотиками у пациентов могут развиваться хронические неврологические осложнения. Для того, чтобы вызвать менингит, бактерия должна проникнуть из дыхательных путей в кровь, а затем преодолеть гематоэнцефалический барьер, который защищает мозг в том числе и от патогенных микроорганизмов.

До сих пор не было известно, каким образом пневмококку удастся проникнуть через эту преграду. Научные сотрудники исследовали ткани мозга умерших от менингита пациентов и выявили, что 90–95% бактерий пневмококка скапливались возле двух рецепторов клеток гематоэнцефалического барьера: PECAM-1 и pIgR.

Блокировка этих рецепторов у мышей с помощью антител оказалась более чем эффективна — у контрольной группы концентрация бактерий в мозгу была в сотни раз выше, чем у особей, которые прошли терапию с применением антител.

Антибиотики также помогли мышам намного лучше, если животным предлагали их в комбинации с антителами. Некоторые мыши полностью излечились в результате такой терапии. Возможно, антитела смогут бороться и с резистентными к антибиотикам бактериями, предотвращая заражение путем блокировки пневмококку доступа в мозг.

Исследование показывает, что использование антител, блокирующих эти рецепторы, может помочь предотвратить развитие пневмококкового менингита.

Статья по итогам научной работы опубликована в The Journal of Experimental Medicine.

Источник: med-expert.com.ua