

УДК: 616.743:616.428-002]-002.5-055.15

Г.В. Корниенко¹, В.А. Дмитряков¹, В.Н. Свекатун², А.И. Михальчук³
Клинический случай туберкулёзного шейного лимфаденита у мальчика 10 лет

¹Запорожский государственный медицинский университет, Украина

²Запорожская городская многопрофильная детская больница №5, Украина

³Запорожская областная клиническая детская больница, Украина

SOVREMENNAYA PEDIATRIYA.2017.4(84):120-123; doi 10.15574/SP.2017.84.120

Приведен клинический случай туберкулёзного шейного лимфаденита у ребенка школьного возраста. Акцентируется внимание педиатров на необходимости детального, целенаправленного сбора туберкулёзного анамнеза с целью установления возможного тубконтакта у больных с клиникой лимфаденита.

Ключевые слова: дети, лимфаденит, туберкулёз.

A clinical case of tuberculous cervical lymphadenitis in a 10-year-old boy

G.V.Kornienko¹, V.A.Dmitryakov¹, V.N.Svekatun², A.I.Mihalchuk³

¹Zaporozhye State Medical University, Ukraine

²Zaporozhye City Multifield Children's Hospital No. 5, Ukraine

³Zaporozhye Regional Clinical Children's Hospital, Ukraine

A clinical case of tuberculous cervical lymphadenitis in a school-aged child is represented in the article. The attention of pediatricians is focused on the detailed, results-oriented tuberculosis medical history taking to determine the probable tubercular contact in patients with signs of lymphadenitis.

Key words: children, lymphadenitis, tuberculosis

Клінічний випадок туберкульозного шийного лімфаденіту у хлопчика 10 років

Г.В. Корнієнко¹, В.А. Дмитряков¹, В.Н. Свекатун², А.І. Михальчук³

¹Запорізький державний медичний університет, Україна

²Запорізька міська багатопрофільна дитяча лікарня №5, Україна

³Запорізька обласна клінічна дитяча лікарня, Україна

Наведено клінічний випадок туберкульозного шийного лімфаденіту у дитини шкільного віку. Акцентовано увагу педіатрів на необхідності детального, цілеспрямованого збору туберкульозного анамнезу з метою встановлення вірогідного тубконтакту у хворих з клінікою лімфаденіту.

Ключові слова: діти, лімфаденіт, туберкульоз.

Увеличение лимфатических узлов у детей наблюдается довольно часто. В воспалительный либо опухолевый процесс зачастую вовлекаются шейные и подчелюстные лимфоузлы [1,2,5]. Так, по данным ряда авторов, увеличение шейных лимфоузлов встречается более чем в 50% от всех случаев их гиперплазии [2,5].

Как правило, гиперплазия лимфоузла имеет неспецифический характер и возникает в ответ на инфицирование со стороны кожных покровов, слизистой носо- и ротоглотки, полости среднего уха или зубов. Прогрессирование воспалительного процесса может привести к гнойному расплавлению лимфоузла, требующему экстренного хирургического вмешательства. Наличие местных признаков абсцедирования — болезненный инфильтрат на месте лимфоузла(лов), гиперемия кожи и местная гипертермия, отёчность тканей и флюктуация — являются показанием к ургентной операции — вскрытию гнойного очага.

Оперативное вмешательство у детей почти всегда проводится под общим обезболиванием

и заключается во вскрытии гнойника, его санации и дренировании. Обязателен посев гноя на флору и цитологическое исследование содержимого, что позволяет более точно верифицировать диагноз и проводить патогенетическое лечение. Естественно, необходим также поиск и санация первичного очага инфекции, который, правда, далеко не всегда можно обнаружить.

Помимо «банального» неспецифического воспалительного процесса, причиной гиперплазии лимфоузлов может быть как опухолевое, так и специфическое их поражение. Если «опухолевая настороженность» присуща большинству врачей, о ней много говорят и пишут, то этого нельзя сказать о «туберкулёзной настороженности» [3].

К сожалению, опыт подтверждает, что фтизиатры даром говорят об эпидемии туберкулёза в Украине. Наше наблюдение туберкулёзного шейного лимфаденита у мальчика 10 лет является лишним тому подтверждением.

Больной К., м., 10 лет, ученик 5-го класса средней школы. Житель одного из сёл Запо-

рожской области. С пяти лет живёт с бабушкой, которая является опекуном. Отец и мать ребёнка, как алкоголики, лишены родительских прав.

Первый раз находился на стационарном лечении в отделении гнойной хирургии Запорожской областной клинической детской больницы (ЗОКДБ) с 10.08.16 г. по 26.08.16 г. с диагнозом «Левосторонний шейный гнойный лимфаденит» (и.б. №7845).

За неделю до поступления у ребёнка появился болезненный инфильтрат на шее справа, кзади от кивательной мышцы, гипертермия до субфебрильных цифр, боль при движении головой. В связи с неэффективностью консервативного лечения (мазевые повязки) и отрицательной динамикой, районный хирург направил больного в отделение гнойной хирургии Запорожской ОКДБ.

Из анамнеза, со слов бабушки, следовало, что мальчик рос и развивался соответственно возрасту. На диспансерном учете не состоял. Из перенесённых заболеваний отмечает только ОРВИ. Детскими инфекциями не болел. Вирусный гепатит и туберкулёзный контакт отрицает. Пищевая и медикаментозная аллергия в анамнезе отсутствовали.

При поступлении состояние больного средней тяжести. Жаловался на умеренную боль в области инфильтрата шеи. Температура субфебрильная. При ороскопии патологии не выявлено, катаральных явлений не было. Со стороны внутренних органов и систем без особенностей.

St.locales. В области шеи справа, по заднему краю грудинно-ключично-сосцевидной мышцы, в средней её трети, определялся болезненный, малоподвижный инфильтрат до 6 см в диаметре. При пальпации инфильтрата и повороте головы в противоположную сторону боль усиливалась. Кожа над инфильтратом не изменена, гиперемии не было, местная гипертермия отсутствовала. В центре инфильтрата определялся участок размягчения (2x2 см).

В общем анализе крови лейкоцитоз до 11 тысяч, без нейтрофильного сдвига в лейкоцитарной формуле: Эр. 3,5 млн, Нв 110 г/л, ЦП 0,9, Л 11,0 тыс., СОЭ 51 мм/час, п2, с76, э2, л16, м4. Надо заметить, что высокая СОЭ удерживалась всё время пребывания больного в стационаре.

Учитывая клинику левостороннего шейного лимфаденита с признаками абсцедирования, а также наличие лейкоцитоза, urgentный хирург выставил показания к вскрытию гнойника. Операция проведена под местным обез-

боливанием. Сделан небольшой разрез в зоне флюктуации, в центре инфильтрата. Получено до 10 мл жидкого гноя без запаха. Проведен посев на флору и чувствительность к антибиотикам, который роста не дал. Гнойный очаг санирован раствором перекиси водорода и дренирован резиновым выпускником. В послеоперационном периоде больной получал: цефтриаксон в/м, диклофенак в/м, йогурт в капсулах, перевязки, симптоматическое лечение.

Отмечена положительная динамика. Температура нормализовалась, болевая реакция исчезла, прекратилось гноетечение из раны, которая зажила вторично, под коркой. Инфильтрат на шее уменьшился в размерах. В удовлетворительном состоянии 26.08.16 г. ребёнок выписан домой с рекомендацией наблюдения у педиатра и хирурга по месту жительства. Назначен приём лимфомиозота в каплях. К моменту выписки общий анализ крови нормализовался, но оставалась ускоренной СОЭ до 18 мм/час. Рекомендован контрольный осмотр детского хирурга Запорожской ОКДБ через 3–4 недели.

Настораживал, в плане специфической природы воспалительного процесса, результат УЗИ инфильтрата шеи от 23.08.16 г., накануне выписки: определяется увеличенный лимфоузел шеи (35x25 мм); узел гипоэхогенный, овоидный, неоднородный (пестрый) за счёт массивных гиперэхогенных очагов с выраженным дистальным затуханием сигнала за очагами; жидкостных очагов нет. Контуры узла бугристые. Заключение — «Кальциноз? Казеозный распад?» (рис.).

На контрольный осмотр к хирургу ребёнок явился через месяц. Общее состояние удовлетворительное. В области инфильтрата шеи, который оставался прежних размеров, неделю как открылся свищевой ход на месте послеопе-

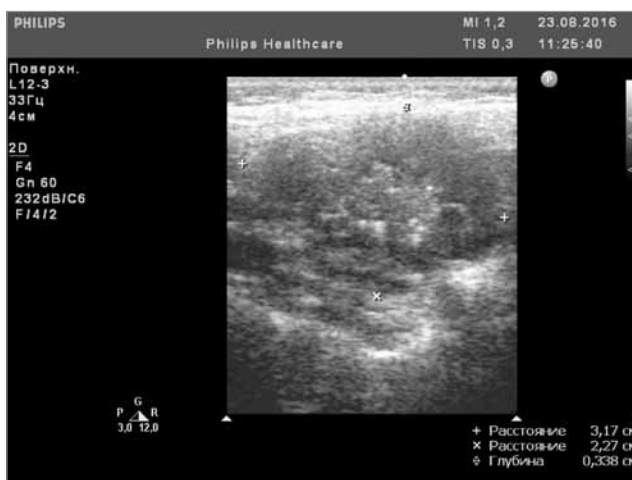


Рис. УЗИ инфильтрата шеи ребёнка К. от 23.08.16г.

рационного рубца. Со свища периодически мутное скудное отделяемое.

Ребёнок 26.09.16 г. повторно госпитализирован в отделение гнойной хирургии Запорожской ОКДБ (и.б. №9526).

При пальпации инфильтрата шеи определялся плотный, безболезненный, малоподвижный конгломерат лимфатических узлов до 5–6 см в диаметре, что соответствовало его размеру при выписке. Отделяемого со свища на момент поступления не было.

Более углублённый сбор анамнеза у опекуна-бабушки позволил выявить туберкулёзный контакт, имевший место ещё до оформления опекуна. Оказалось, что до четырех лет ребёнок жил с родителями-алкоголиками, среди постоянных «гостей» которых был больной туберкулёзом. Бабушка отрицает туберкулёзный контакт за время проживания внука с ней.

Учитывая новые анамнестические и клинические данные, принято решение провести более тщательное обследование ребёнка с целью уточнения или исключения специфической природы шейного лимфаденита.

Результаты обследования: ОАК (от 26.09.16г.) Эр. 3,6 млн, Нв 117 г/л, ЦП 0,9, Л 9,0 тыс., СОЭ 18 мм/час, п8, с56, э4, л28, м4 (тенденция к увеличению СОЭ сохранилась). ОАМ (от 26.09.16г.) — норма.

Посев отделяемого со свища (удалось сделать на второй день госпитализации) роста микробной флоры не дал.

Цитологическое исследование отделяемого: в препаратах имеются элементы воспаления, в основном нейтрофилы; признаки специфического воспаления не обнаружены; единичные кокки; на 100 клеток — нейтрофилы 97%, лимфоциты 2%, моноциты 1%.

УЗИ образования правой боковой поверхности шеи (от 28.09.16 г.) — данные идентичны данным, полученным при первой госпитализации больного. Врач, проводивший УЗИ, опять высказал предположение о специфической природе воспаления лимфоузлов шеи.

Рентгенография органов грудной клетки (от 27.09.16 г.): легочные поля без очаговых инфильтративных теней; корни структурны, не расширены; синусы свободны; тени средостения и сердца не расширены.

Результаты туберкулиновых проб: БЦЖ от 11.11.2005 г. — знак 4 мм. Реакция Манту 2ТЕ: 2006 г. — 4 мм; 2007 г. — отриц.; 2008 г. — отриц.; 2010 г. — сомн.; 2012 г. — 12 мм; 2013 г. — 11 мм; 2014 г. — 13 мм; 2015 г. — 8 мм. После

2015 г. проба Манту не проводилась, у фтизиатра мальчик не наблюдался.

УЗИ органов брюшной полости (от 04.10.16 г.): увеличенных лимфоузлов, объёмных образований и патологии со стороны внутренних органов брюшной полости не выявлено.

Учитывая результаты обследования, клинические данные и динамику заболевания, 04.10.2016 г. ребёнок консультирован фтизиатром Запорожского областного противотуберкулёзного диспансера (ЗОПТД).

В диспансере, с целью уточнения специфического генеза заболевания, сделана очередная проба Манту и проведен Диаскинтест [4,5]. Результаты туберкулиновых проб учтены через 72 часа. Как проба Манту, так и Диаскинтест были резко положительны.

Томография органов грудной клетки (сделанная также в тубдиспансере): легочные поля без очаговых и инфильтративных теней, в правом корне лёгкого мелкие обызвествлённые бронхопульмональные лимфоузлы.

Рекомендован перевод больного в детское отделение тубдиспансера с диагнозом «Туберкулёзный лимфаденит шеи справа». Переведён (07.10.16 г.) для проведения этиотропного патогенетического лечения.

Во время второго этапа госпитализации получал: браксон в/м, диклофенак в/м, йогурт в капсулах, повязки с димексидом (1:4) на область шейных лимфоузлов. Отмечена положительная динамика — существенно уменьшился инфильтрат шеи справа, прекратилось выделение со свища. Ретроспективно мы связали это с возможной чувствительностью палочки Коха к антибиотику аминогликозиду (браксону).

Следует заметить, что при первой госпитализации больного была допущена диагностическая ошибка, не позволившая вовремя установить этиологию лимфаденита.

Выводы

1. У больных с клиникой лимфаденита необходим детальный, целенаправленный сбор туберкулёзного анамнеза с целью установления возможного тубконтакта, особенно если ребёнок из неблагополучной «асоциальной» семьи.

2. «Туберкулёзная настороженность» предполагает, что обследование больного с лимфаденитом неясной этиологии, как минимум, должно включать детальный сбор туберкулёзного анамнеза, информацию о сделанных пробах Манту, рентгенографию органов груд-

ной клетки, УЗИ области увеличенных лимфоузлов и, при необходимости, томографию лёгких.

3. В клинике туберкулёзного лимфаденита, в отличие от банального неспецифического воспаления лимфоузлов, зачастую отсутствуют симптомы общей интоксикации, а для местного статуса менее характерны гиперемия кожи, местная гипертермия и отёк тканей.

4. В общем анализе крови типична не только высокая СОЕ, но и, в большинстве случаев,

лимфоцитоз (который, однако, у нашего больного не имел места).

5. Диагностику специфического поражения лимфатических узлов значительно облегчает цитологическое исследование отделяемого со свища или непосредственное исследование ткани лимфоузла, после пункционной либо открытой биопсии. Высокой информативностью обладает также Диаскинтест, позволяющий подтвердить специфическую природу поражения, определить его активность и облегчить проведение патогенетического лечения.

ЛИТЕРАТУРА

1. Гончаров Я.П. Дифференциальный диагноз при генерализованной лимфаденопатии / Я.П. Гончаров, Л.Л. Сидорова // *Тетаріа*. — 2011. — № 9. — С. 66—70.
2. Зайков С.В. Дифференциальная диагностика синдрома лимфаденопатии / С.В. Зайков // *Клінічна імунол. Алергол. Інфектол.* — 2012. — №4. — С. 20—23.
3. Поствакцинальные БЦЖ-осложнения в детской хирургической практике / И.П. Журило, А.В. Черкун, К.В. Латышов [и др.] // *Хірургія дитячого віку.* — 2012. — № 4(37). — С. 70—74.
4. Терехина Т.В. Эффективность использования Диаскинтеста у детей Ставропольского края / Т.В. Терехина, О.Д. Баронова, Н.Н. Моисеева // *Совершенствование медицинской помощи больным туберкулезом : материалы Всерос. науч.-практ. конф.* — СПб., 2011. — С. 387—388.
5. Терещенко С.Ю. Периферическая лимфаденопатия у детей: дифференциальная диагностика. Часть 1. Общие сведения. Локальная лимфаденопатия / С.Ю. Терещенко // *Consilium medicum. Педиатрия.* — 2011. — № 3. — С. 91—98.
6. Чувствительность нового кожного теста (Диаскинтест) при туберкулезной инфекции у детей и подростков / Слогоцкая Л.В., Литвинов В.И., Филиппов А.В. [и др.] // *Туберкулез и болезни легких.* — 2010. — № 1. — С. 10—15.

Сведения об авторах:

Корниенко Григорий Васильевич — к.мед.н., ассистент каф. детских болезней ФПО Запорожского государственного медицинского университета.

Адрес: г. Запорожье, ул. Новгородская, 28-а; тел. (061) 224-93-75.

Дмитряков В.А. — д.мед.н., проф. каф. детских болезней ФПО Запорожского государственного медицинского университета.

Адрес: г. Запорожье, ул. Новгородская, 28-а; тел. (061) 224-93-75.

Свекатун В.Н. — КУ «Запорожская городская многопрофильная клиническая больница №5». Адрес: г. Запорожье, ул. Новгородская, 28А.

Михальчук Александр Игоревич — врач УЗИ второй категории Запорожской областной клинической детской больницы.

Адрес: г. Запорожье, пр. Соборный, 70; тел. (061) 764-34-52.

Статья поступила в редакцию 11.01.2017 г.

НОВОСТИ

Причину возникновения врожденного дефекта удастся выявить только в 20% случаев

Серьезные врожденные пороки развития наблюдаются примерно в одном случае из 33. Только в 2006 году детей с такими пороками родилось почти восемь миллионов. Их лечение крайне дорого, а смертность, вызванная серьезными пороками развития, крайне высока. В 2013 году в США каждая пятая смерть среди детей до года произошла из-за таких пороков.

Ученые неоднократно исследовали, какие именно факторы могут провоцировать пороки развития, но перевести эти факторы в конкретные причины довольно затруднительно. Сотрудники Университета Юты (University of Utah School) решили установить причины возникновения врожденных дефектов у детей, родившихся в штате с 2005 по 2009 год. Всего за эти годы было зарегистрировано 270878 рождений, 5538 новорожденных появилось на свет с серьезными

пороками развития (около 2%). Определенную конкретную причину удалось установить только в 20,2% случаев (1114 детей). У 1052 детей наблюдались хромосомные или генетические дефекты, тератогенные факторы играли роль в 4,1% случаев, и еще в 1,4% случаев проблемы при рождении возникали у близнецов.

У 4391 (79,8%) человек причину возникновения дефекта найти не удалось. У 3875 детей были единичные случаи пороков развития, у 266 подобный порок развития наблюдался у кого-то из близких родственников. Такой большой процент дефектов неизвестной этиологии показывает, что наука все еще несовершенна в деле определения конкретных причинно-следственных связей в области развития человека. Чтобы восполнить этот пробел, необходима совместная работа клиницистов, исследователей и эпидемиологов, а также более качественные методы исследования эмбрионов.

Источник: www.doktor-med.ru