

УДК 616-006.552:616.233-072.1:616-036.82

О.В. Кенс¹, В.І. Бергтрам², Р.Р. Головин², К.В. Шнира-Очич²**Аденома лівого головного бронха
у хлопчика-підлітка (клінічний випадок)**¹ДУ «Інститут спадкової патології НАМН України», м. Львів²КЗ «Львівська Обласна дитяча клінічна лікарня «ОХМАТДИТ», Україна

SOVREMENNAYA PEDIATRIYA.2017.1(81):133-135; doi 10.15574/SP.2017.81.133

Наведено клінічний випадок аденоми лівого бронха у хлопчика-підлітка. Докладно описано скарги, дані огляду дитини. Застосування сучасних методів діагностики допомогло верифікувати діагноз, що дозволило вчасно та успішно провести оперативне лікування пацієнта. Труднощі у діагностиці даного захворювання полягають, насамперед, у малій інформативності клінічної картини на стадії початкової симптоматики, а також низькій настороженості лікарів-педіатрів щодо новоутворень легень та бронхів у дітей.

Ключові слова: аденома бронха, дитина, підліток, клінічний випадок.

Вступ

Група доброякісних пухлин легень включає велику кількість новоутворень, різних за походженням, гістологічною будовою, локалізацією та особливостями клінічного перебігу [4]. Доброякісні пухлини становлять 7,0–10,0% від загальної кількості новоутворень даної локалізації, розвиваючись з однаковою частотою в осіб чоловічої та жіночої статі. Доброякісні пухлини легень, як правило, реєструються у молодих пацієнтів віком до 35 років [5,7].

За локалізацією розрізняють центральні, периферичні та змішані доброякісні пухлини легень [3]. Пухлини з центральним ростом виходять з великих (сегментарних, часткових, головних) бронхів. Їх ріст по відношенню до просвіту бронха може бути ендобронхіальним (всередину бронха) та перибронхіальним (у навколишню тканину легень). Периферичні пухлини легень виходять зі стінок дрібних бронхів або навколишніх тканин. Периферичні пухлини можуть рости субплеврально (поверхнево) або внутрішньолегенево (глибоко) [3].

Аденоми бронхів являють собою групу новоутворень, єдиних в анатомо-клінічному та патогістологічному відношенні. Ці новоутворення володіють значним «злаякісним потенціалом», однак вони рідко метастазують та рецидивують після радикального оперативного втручання. За даними різних авторів, аденоми бронхів становлять 5,0–7,0% усіх пухлин бронхів [1].

Причини розвитку доброякісних пухлин легень остаточно не вивчені. Однак відомо, що в основі цього процесу лежать генетична схильність, генні аномалії (мутації), віруси, вплив тютюнового диму і різних хімічних та радіоактивних речовин, що забруднюють ґрунт, воду, повітря (формальдегід, вінілхлорид, радіоізотопні ізотопи), УФ-випромінювання. Факто-

ром ризику розвитку доброякісних пухлин є бронхолегеневі процеси, що перебігають зі зниженням локального та загального імунітету: хронічний бронхіт, затяжні та часті пневмонії, туберкульоз, бронхіальна астма тощо [2,6].

Наводимо клінічний випадок. У пульмонологічно-алергологічне відділення КЗ ЛОДКЛ «ОХМАТДИТ» м. Львова був госпіталізований хлопчик віком 14 років (24.02.2016 р.). Дитина скаржилася на сухий кашель, що тривав останні три місяці. Слід зазначити, що кашель виникав через деякий час після того, як дитина приймала горизонтальне положення. З анамнезу захворювання відомо, що хлопчик захворів гостро три місяці тому, коли підвищилася температура тіла до 39,0°C та з'явився сухий кашель. Лікувався амбулаторно за місцем проживання та отримував: цефтріаксон, бронхолітин, неофілін у вікових дозах з позитивним ефектом. Проте через три тижні кашель з'явився знову, і хлопчик повторно отримував лікування за місцем проживання: макропен, неофілін, кларитин, лазолван з нетривалим позитивним ефектом, оскільки через п'ять днів після проведеної терапії кашель виник знову.

З анамнезу життя відомо, що дитина від першої доношеної вагітності, перших фізіологічних пологів. Маса тіла при народженні 4000 г, грудне вигодовування до двотижневого віку. Ріс і розвивався згідно з віком. Дитина проживає в екологічно чистому районі Львівської області.

Сімейний анамнез: не обтяжений.

Об'єктивно: загальний стан хлопчика не порушений. Дитина активна, апетит добрий. Шкірні покриви блідо-рожевого кольору, чисті. Температура тіла 36,5°C, ЧД – 24 за хвилину, ЧСС – 92 за хвилину, рівень сатурації O₂ 97–98%. При аускультатії легень: зліва на всьо-

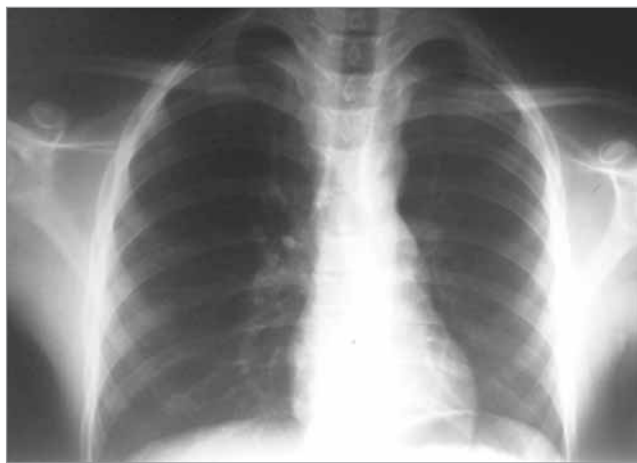

Рис. 1. Рентгенографія органів грудної клітки

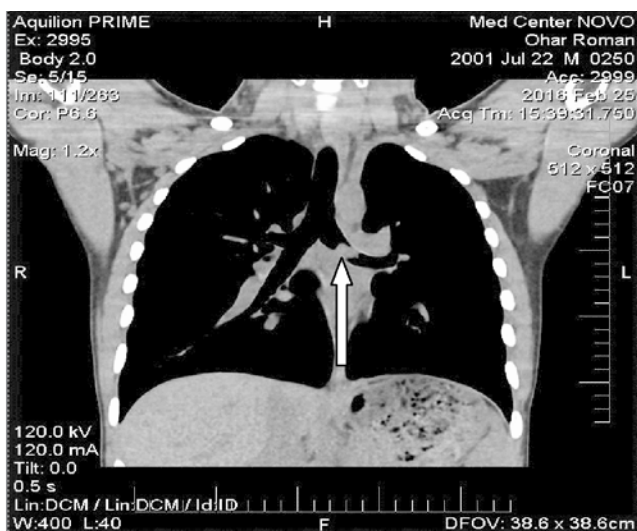


Рис. 2. КТ органів грудної клітки з контрастним підсиленням

му протязі легень дихання різко ослаблене. Відмічалось притуплення перкуторного звуку практично на всьому протязі легень зліва. Тони серця — ритмічні, чіткі, чисті.

Загальний (клінічний аналіз крові) та біохімічний аналіз крові без патологічних змін (25.02.2016 р.). Дані рентгенографії органів грудної клітки (25.02.2016 р): корені легень ущільнені, судинний рисунок згущений. Сog в нормі. Діафрагма і синуси вільні (рис. 1).

УЗД легень (25.02.2016 р): при скануванні лівої легені пневмонічне вогнище та рідина не візуалізуються.

Додатково були проведені наступні обстеження:

1. Комп'ютерна томографія органів грудної клітки з контрастним підсиленням (КТ) (25.02.2016 р): у задній стінці лівого бронха, переважно з ендобронхіальним поширенням, візуалізується тканинне утворення розміром 24x24x22 мм. Даний утвір поширюється за межі стінки бронха, дотично до низхідної

аорти, спричиняє практично повну оклюзію просвіту лівого головного бронха. Не інтенсивно накопичує контрастну речовину (томогексол) на постконтрастних серіях. Паренхіма легень без інфільтративних чи вогнищевих змін, щільність легеневої тканини нормальних значень. Легеневий малюнок без патологічних змін. Плевральні синуси вільні, потовщень листків плеври не виявлено. Збільшених лімфовузлів не виявлено. Висновок: КТ-картина об'ємного утворення лівого головного бронха (рис. 2).

2. Діагностична трахеобронхоскопія (02. 03. 2016 р.): трахея вільна на всьому протязі. Просвіт правого головного бронха прохідний на всьому протязі. Лівий головний бронх на відстані приблизно 1,5 см від біфуркації обмурований пухлиною з поліциклічною поверхнею яскраво-червоного кольору. Взято браш-біопсію з поверхні пухлини (під час чого відмічалась підвищена кровоточивість у місці контакту щітки з пухлиною) та промивні води на цитологічне і бактеріологічне обстеження.

3. Цитоморфологічне дослідження мазка і змиву із бронхіального дерева (02.03.2016 р.). Мазок: на тлі еритроцитів помірна кількість клітин епітелію бронхів з ознаками помірної проліферації. Змив: еритроцити, невеликі скупчення альвеолярного незміненого епітелію, часто скупчення, пласти та структури епітелію бронхів з ознаками виразної проліферації, місцями на межі з атипією.

Хлопчик скерований у МКЛ №17 м. Києва (04.03.2016 р.) з метою визначення хірургічної тактики і проведення подальшого оперативного лікування.

Катамнез: дитина успішно прооперована (10.03.2016 р.) та виписана в задовільному стані по місцю проживання. Подальший прогноз сприятливий.

Висновки

1. Невелика частота клінічних випадків новоутворень бронхів у практиці лікаря-педіатра призводить до низької настороженості відносно даної патології.

2. Труднощі у діагностиці даного захворювання полягали, насамперед, у малій інформативності клінічної картини на стадії початкової симптоматики.

3. Вчасно встановлений діагноз на ранній стадії захворювання дає дитині шанс на повне видужання після успішно проведеного оперативного втручання.

ЛИТЕРАТУРА

1. Эндоскопическая торакальная хирургия: руководство для врачей / А. М. Шулушко, А. А. Овчинников, О. О. Ясногородский, И. Я. Мотус. — Москва : Медицина, 2006. — 392 с.
2. Carachi R. The surgery of childhood tumors / R. Carachi, J. Grosfeld. — Springer, 2016. — P. 552—559.
3. Peres L. C. Mucous gland adenoma of the bronchus in a 5-year-old child: case report and review of the literature / L. C. Peres, E. C. Cunha Castro // *Jornal Brasileiro de Patologia e Medicina Laboratorial*. — 2003. — Vol. 39. — № 4. — P. 365—369.
4. Primary pulmonary neoplasms in children: a report of five cases / S. Sengupta [et al.] // *Indian Journal of Medical and Paediatric Oncology*. — 2011. — Vol. 32. — № 4. — P. 223—226.
5. Qian X. Childhood bronchial mucoepidermoid tumors: A case report and literature review / X. Qian, Z. Sun, W. Pan // *Oncology Letters*. — 2013. — Vol. 6. — № 5. — P. 1409—1412.
6. Robby B. B. Pediatric Tracheal and Endobronchial Tumors: An Institutional Experience / B. B. Robby, D. Drehner, J. Sidman // *Head and Neck Surgery*. — 2011. — Vol. 137, № 9. — P. 925—929.
7. Roby B. Pediatric tracheal and endobronchial tumors: an institutional experience / B. Roby, D. Drehner, J. Sidman // *Journal of Archives of Otolaryngology — Head and Neck Surgery*. — 2011. — Vol. 137, № 9. — P. 136—140.

Аденома левого главного бронха у мальчика-подростка (клинический случай)

О.В. Кенс¹, В.И. Бергтрам², Г.Г. Головин², К.В. Шныра-Очич²

¹ГУ «Институт наследственной патологии НАМН Украины», м. Львов

²КУ «Львовская областная детская клиническая больница «ОХМАТДЕТ», Украина

Приведен клинический случай аденомы левого бронха у мальчика-подростка. Подробно описаны жалобы, данные осмотра ребенка. Применение современных методов диагностики помогло верифицировать диагноз, что позволило своевременно и успешно провести оперативное лечение пациента. Трудности в диагностике данного заболевания заключаются, прежде всего, в малой информативности клинической картины на стадии начальной симптоматики, а также низкой настороженности врачей-педиатров касательно новообразований легких и бронхов у детей.

Ключевые слова: аденома бронха, ребенок, подросток, клинический случай.

Adenoma of the left main bronchus of a teenage boy (clinical case)

O. Kens¹, V. Bergravam², R. Golovyn², K. Shnyra-Ochych²

¹Institute of Hereditary Pathology AMS of Ukraine, Lviv

²Regional Baby Clinical Hospital, Lviv

The article describes the clinical case of an adenoma of the left bronchus of a teenage boy. The complaint, the inspection data of the child and, modern diagnostic techniques are described in details, which helps in the correct diagnosis given the opportunity for a timely and successful operative treatment of the patient. Difficulties in the diagnosis of this disease consist primarily of small informative clinical picture at the initial stage of symptoms, and low alertness of pediatricians regarding neoplasms of the lung and bronchus of children.

Key words: adenoma of the bronchus, a child, a teenager, a clinical case.

Сведения об авторах:

Кенс Елена Владимировна — мл.н.с. отделения клинической генетики ГУ «Институт наследственной патологии НАМН Украины». Адрес: г. Львов, ул. Лысенко, 31а.

Бергтрам Виктория Ивановна — детский пульмонолог, зав. пульмоно-аллергологического отделения КЗ «Областная детская клиническая больница «ОХМАТДЕТ». Адрес: г. Львов, ул. Лысенко, 31.

Головин Роксоляна Романовна — детский аллерголог КЗ «Областная детская клиническая больница «ОХМАТДЕТ». Адрес: г. Львов, ул. Лысенко, 31.

Шныра-Очич Катерина Владимировна — детский аллерголог-пульмонолог КЗ «Областная детская клиническая больница «ОХМАТДЕТ». Адрес: г. Львов, ул. Лысенко, 31

Статья поступила в редакцию 16.01.2017 г.