

УДК 616-008.63+616-089.878/879

Д.В. Шевчук

Проблема каменеутворення у дітей із нервово-м'язовою дисфункцією сечового міхура

Житомирська обласна дитяча клінічна лікарня, м. Житомир, Україна
Житомирський державний університет імені І. Франка, м. Житомир, Україна
Національна медична академія післядипломної освіти імені П.Л. Шупика, м. Київ, Україна

SOVREMENNAYA PEDIATRIYA.2016.5(77):125-129; doi10.15574/SP.2016.77.125

Мета: проаналізувати основні причини та наслідки формування конкрементів сечового міхура у дитячому віці, особливо при порушенні його накопичувальної та/або евакуаторної функції, а також сучасні методи комплексного (у т.ч. хірургічного) лікування вказаної недуги.

Матеріали і методи. Починаючи із 2008 р., на базі Житомирської обласної дитячої клінічної лікарні прооперовано 17 дітей з приводу сечокам'яної хвороби (СКХ). Не вдалося виконати ендоскопічне оперативне втручання 3 (17,6%) дітям (у 2 (66,6%) – із 2 відстрочених у часі спроб; 1 – вклинення конкременту в рубцево-змінену шийку сечового міхура, 1 – стриктура сечоводу, 1 – виразний бульозний цистит).

Результати. За період, що вивчався, з приводу даної патології 14 дітям загалом виконано 19 оперативних втручань: 3 (15,8%) – відкрито та 16 (84,2%) – ендоскопічно. Оперовані більше одного разу 3 (17,6%) дітей: 1 дитина 2 рази (1 – відкрито та 1 – ендоскопічно); 1 дитина 2 рази (обидва ендоскопічно); 1 дитина 4 рази (1 – відкрито і 3 – ендоскопічно). Середній вік оперованих з приводу СКХ дітей склав 11,95 року (4–17 років). Розподіл за статтю: 75% – хлопчики, 25% – дівчатка. Розподіл конкрементів по локалізації (ті, які піддавались оперативному втручання, та ті, при яких провести оперативне втручання не вдалось) наступний: сечовий міхур – 3 (13,6%), сечовід – 13 (59,1%), сечовід та нирка – 4 (18,2%), нирка – 2 (9,1%). Середній ліжко-день становив 9,2. Поширеність мікроорганізмів роду *Proteus* при бактеріологічному дослідженні сечі становила 4,8% від усіх виділених культур у 2010 р., із значним зростанням – до 15,4% у 2013 р., та 14,8% у 2015 році.

Висновки. Проблема каменеутворення є актуальним питанням у хворих із дисфункцією сечового міхура. Підтверджено вагому роль протейної інфекції серед етіологічних чинників утворення конкрементів сечового міхура у дитячому віці. Тактика хірургічного лікування повинна бути спрямована виключно на зменшення травматизації сечових шляхів. Малоінвазивні методи лікування уролітіазу у хворих із дисфункцією сечового міхура дають можливість мінімізувати пошкодження стінки сечового міхура, скоротити післяопераційний період.

Ключові слова: уролітіаз, нервово-м'язова дисфункція сечового міхура, діти, оперативне лікування.

Вступ

Сечокам'яна хвороба (СКХ) у дітей є важливою клінічною проблемою в дитячій урологічній практиці [5].

Rizvi S.A.H. et al. (2002) із Пакистану провели ретро-спективний аналіз поширення конкрементів у популяції і встановили, що у середині 1980-х років конкременти сечового міхура становили до 60% від усіх локалізацій, тоді як у середині 1990-х років частка різко зменшилася до 15% [8].

Puneeta Ramachandra et al. (2014) із США, користуючись національною базою даних, вивчили поширеність уролітіазу у дітей із спінальними дисрафіями і встановили, що у таких дітей у 16 разів частіше виникають конкременти у сечових шляхах, ніж у дітей без патології хребетного стовпа [3].

Ord J. et al. (2003) проаналізували ризик виникнення каменів у сечовому міхурі залежно від типу відведення сечі і не встановили статистично значущої різниці при відведенні сечі (за допомогою звичайної катетеризації чи надлобкового дренажу) [7].

Lebowitz R.L., Vargas B. (1987) описали досвід лікування 22 хворих дітей із конкрементами сечового міхура. Найбільш поширеними причинами були: наявність стороннього тіла в сечовому міхурі, інфікування *Proteus*, екстрофія сечового міхура, наявність кишкової слизової у сечовому тракті [6].

Schwartz B.F., Stoller M.L. (2000) серед причин утворення каменів у сечовому міхурі у дітей вказали на такі, як дієта, порушення сечовипускання і нескориговані анатомічні вади (клапани задньої уретри чи міхурово-сечовідний рефлюкс) [10].

Методи діагностики конкрементів у сечовому міхурі нескладні і не потребують специфічних методів діагностики [6].

Серед методів хірургічного лікування застосовуються як відкриті, так і ендоскопічні [2,4].

Найбільш перспективним методом лікування конкрементів у сечовому міхурі вважається ендоскопічний. Досить поширеним методом видалення як конкрементів, так і сторонніх тіл сечового міхура у дітей, особливо при його нейрогенних дисфункціях, є метод перкутанної (черезшкірної) цистоскопії [1]. Audrey C. Rhee, Mark P. Cain (2013) описали успішне застосування перкутанної цистоскопії із лапароскопічним троакаром у 13 хворих дітей із нейрогенним сечовим міхуром, ускладненим СКХ (конкременти сечового міхура). Причому метод потенціюється як такий, що переважно може застосовуватись як операція в амбулаторних умовах (половина хворих потребувала спостереження у термін до доби) [9].

Мета дослідження: проаналізувати основні причини та наслідки формування конкрементів сечового міхура у дитячому віці, особливо при порушенні його накопичувальної та/або евакуаторної функції, а також сучасні методи комплексного (у т.ч. хірургічного) лікування вказаної недуги.

Матеріал і методи дослідження

У 2008 р. у Житомирській обласній дитячій клінічній лікарні знаходилось двоє дітей із СКХ. У 2010 р. на ста-

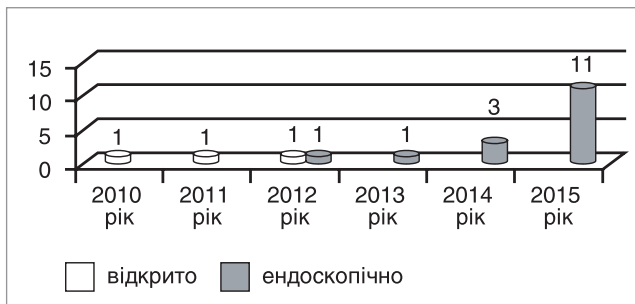


Рис. Розподіл оперативних втручань за роками

ціонарному лікуванні знаходились троє дітей із уролігіазом, у 2011 р. — 19 дітей, у 2012 р. — 25 дітей. Починаючи із 2013 р., щороку на лікуванні в хірургічному відділенні №2 Житомирської обласної дитячої клінічної лікарні знаходиться до 50 дітей із СКХ (із тенденцією до подальшого зростання). До 80% дітей надходять в стаціонар в ургентному порядку, із нападом ниркової кольки та/або гематурією чи проявами інфекції сечових шляхів. Усі діти підлягають лабораторному (загальноклінічні методи дослідження крові та сечі, біохімічне дослідження крові) та інструментальному обстеженню (ультразвукове дослідження, рентгенологічне дослідження (оглядова та, за показаннями, екскреторна урографія чи комп'ютерна томографія)).

У комплексну терапію входило застосування спазмолітиків, антибактеріальних препаратів, мінімальна інфузійна терапія. У випадках відсутності ефекту від консервативної терапії розглядалось питання про застосування хірургічного лікування. П'ятьом дітям старшого віку застосовано дистанційну літотрипсію.

Починаючи із 2008 р., на базі Житомирської обласної дитячої клінічної лікарні прооперовано 17 дітей з приводу СКХ. Однак 3 (17,6%) дітям виконати ендоскопічне оперативне втручання (2 (66,6%) — із 2 відстрочених у часі спроб) не вдалося (1 — вклинення конкременту в рубцево-змінену шийку сечового міхура, 1 — стриктура сечоводу, 1 — виразний бульозний цистит). Таким чином, 14 дітям загалом виконано 19 оперативних втручань: 3 (15,8%) — відкрито та 16 (84,2%) — ендоскопічно. Так, 3 (17,6%) дітей оперовані більше одного разу: 1 дитина 2 рази (1 — відкрито та 1 — ендоскопічно); 1 дитина 2 рази (обидва ендоскопічно); 1 дитина 4 рази (1 — відкрито та 3 — ендоскопічно).

Розподіл оперативних втручань за роками наведений на рисунку.

Середній вік оперованих з приводу СКХ дітей склав 11,95 року (4–17 років). Розподіл за статтю: 75% — хлопчики, 25% — дівчатка.

Розподіл конкрементів за локалізацією (ті, які піддавались оперативному втручання, та ті, при яких провести оперативне втручання не вдалось):

- сечовий міхур — 3 (13,6%);
- сечовід — 13 (59,1%);
- сечовід і нирка — 4 (18,2%);
- нирка — 2 (9,1%).

Середній ліжко-день становив 9,2.

Враховуючи доведену наявність мікробіологічного чинника у формуванні конкрементів сечового міхура у дітей із нервово-м'язовою дисфункцією сечового міхура (НМДСМ), нами проаналізовано поширеність інфекції сечових шляхів, викликану мікроорганізмами роду *Proteus*. Встановлено, що у хворих на НМДСМ дітей поширеність мікроорганізмів роду *Proteus* при бактеріологічному дослідженні сечі стано-

вила 4,8% від усіх виділених культур у 2010 р., із значним зростанням — до 15,4% у 2013 р. та 14,8% у 2015 році.

Результати дослідження та їх обговорення

Наводимо клінічний випадок першої у клініці спроби застосування черезшкірної (перкутанної) цистоскопії для видалення конкременту сечового міхура у дитини із нервово-м'язовою дисфункцією сечового міхура.

Дитина К., 15 років (історія хвороби № 1398) госпіталізована за направленням із ЦРЛ до хірургічного відділення №2 Житомирської обласної дитячої лікарні 03.02.2008 р. із явищами гострої затримки сечі. Із анамнезу відомо, що у 1995 р. дитина отримала травму із пошкодженням кісток тазу, виконувалось оперативне втручання з приводу пошкодження тазових органів уламками кісток, розриву шийки сечового міхура, розриву уретри. У післяопераційному періоді дитина до 2007 р. за сімейними обставинами до дитячого уролога не зверталась. У листопаді 2007 р. дитина знаходилась на обстеженні в хірургічному відділенні №2 ЖОДКЛ (історія хвороби №12843), де було діагностовано конкремент сечового міхура (звертався зі скаргами на переривчастий сечопуск). Дитині проведено лабораторне (загальний аналіз крові: гемоглобін — 145 г/л, еритроцити — $4,4 \times 10^9$ /л, кольоровий показник — 0,9, лейкоцити — $6,4 \times 10^9$ /л, швидкість осідання еритроцитів (ШОЕ) — 5 мм/год; загальний аналіз сечі: білок 0,33 г/л, лейкоцити 6–8 у п/з, еритроцити 1–2 у п/з; сеча по Нечипоренко: лейкоцити — $18,1 \times 10^6$ /л, еритроцити — $2,0 \times 10^6$ /л) та інструментальне (ультразвукове дослідження сечового міхура: ехоознаки конкременту сечового міхура, дрібнодисперсний завис в сечовому міхурі, ознаки хронічного циститу; оглядова урографія: над рівнем країв лонних кісток відмічається тінь R₀ — контрастний конкремент прямокутної форми розміром 0,6x0,8 см). Дитина направлена на консультацію у клініку м. Києва.

Після госпіталізації у лютому 2008 р. встановлено, що має місце клініка обтурації шийки сечового міхура конкрементом (самостійний сечопуск неможливий, виразний больовий синдром, дно сечового міхура пальпується на рівні пупка). При госпіталізації виконано обстеження: група крові В(III)Rh+; загальний аналіз крові: гемоглобін — 114 г/л, еритроцити — $3,49 \times 10^9$ /л, кольоровий показник — 0,9, лейкоцити — $8,0 \times 10^9$ /л, швидкість осідання еритроцитів (ШОЕ) — 3 мм/год, лейкоцитарна формула: e2%, p4%, c53%, l35%, m6%; загальний аналіз сечі: кількість 8 мл, колір жовтий, мутна, питома вага 1014, рН 5,0, білок 0,132 г/л, лейкоцити — велика кількість, підрахунку не підлягає, еритроцити незмінні 2–4 в п/з, епітелій перехідний 3–4 в п/з, слиз++. Оглядова урографія: конкремент у просвіті сечового міхура (ділянка шийки сечового міхура). Катетеризація сечового міхура неможлива через наявність перешкоди в ділянці задньої уретри. 03.02.2008 р. виконано пункційну епіцистостомію для відведення сечі. Дитині призначено антибіотикотерапію. Із 07.02.2008 р. з'явилося самостійне сечовипускання невеликими порціями. 07.02.2008 р. виконано УЗД сечового міхура: форма типова, розміри 48x56x55 мм, контури чіткі, рівні, стінки нерівномірно потовщені до 8 мм, вміст негомогенний, анехогенний з гіперехогенними включеннями. Конкремент в сечовому міхурі чітко не визначається. 08.02.2008 р. отримано результати баквисіву сечі: *Pseudomonas aeruginosa*, м.ч. 100 тис./мл (стійкий до ампіциліну, левоміцетину, фурагіну, цефазоліну; чутливий до гентаміцину, цефтріаксону, ципрофлоксацину). Виконано корекцію антибіотикотерапії відповідно до чутливості.

11.02.2008 р. УЗД сечового міхура: форма типова, розміри 35x45x40 мм, контури чіткі, рівні, стінки нерівномірно потовщені до 8 мм, вміст негомогенний, анехогенний. Даних за конкремент не виявлено. 11.02.2008 р. оглядова урографія: в проекції уретри наявний великих розмірів рентгенконтрастний конкремент 7x9 мм з чіткими контурами; у проекції сечового міхура — тінь катетера. 18.02.2008 р. виконано ретнгенконтрастне (одночасно анте- та ретроградне) дослідження нижніх сечових шляхів (цистографія+уретрографія): у проекції перетинчастості частини уретри зберігається тінь контрастного конкременту 6x9 мм з чіткими та гострими контурами. Сечовий міхур без особливостей. 18.02.2008 р. загальний аналіз крові: гемоглобін — 135 г/л, еритроцити — $4,2 \times 10^9$ /л, кольоровий показник — 0,9, лейкоцити — $7,0 \times 10^9$ /л, швидкість осідання еритроцитів (ШОЕ) — 3 мм/год, гематокрит — 0,42 л/л, лейкоцитарна формула: е6%, п5%, с48%, л38%, м2%, баз1%, тромбоцити — 65% — $273,0 \times 10^9$ /л; згортання — початок 4 хв 30 с — кінець 5 хв 00 с, тривалість кровотечі — 1 хв 40 секунд. Біохімія крові: загальний білок — 67 г/л, альбумін — 48 г/л, креатинін — 63 мкмоль/л, сечовина — 4,1 ммоль/л, глюкоза — 6,0 ммоль/л, загальний білірубін — 12,8 мкмоль/л. Коагулограма: фібриноген плазми — 2,5 г/л, β -нафтаноловий та етаноловий тести — негативні, активований час рекальцифікації — 82 с, тромботест — V ст., протромбіновий індекс — 95%.

20.02.2008 р. під загальним знеболенням виконано діагностичну уретроскопію — у просвіті шийки сечового міхура та задньої уретри виявлено конкремент, який вклинений у просвіт сечових шляхів, зміщення чи видалення його неможливе. Прийнято рішення про виконання перкутанної (черезшкірної) цистоскопії для імовірного антеградного зміщення/видалення конкременту (протокол операції №35). Хід операції: після обробки операційного поля через епіцистостому сечовий міхур наповнено стерильним теплим розчином фурациліну в об'ємі до 700 мл. Над лоном, на 3 см лівіше від серединної лінії, введено 5-мм порт, через який введено лапароскоп. Виявлено зміни стінки сечового міхура, вічок сечоводів, шийки сечового міхура (стінки ригідні, деформовані). Додаткові утвори в шийці (окрім нашарувань фібрину) візуалізувати не вдалось. Справа від серединної лінії над лоном встановлено ще один 5-мм порт для робочого інструменту. Виконати видалення чи подрібнення «всліпу» не вдалось, навіть при спробі ретроградного проштовхування конкременту через уретру. Порти видалено, через одну із ран замінено епіцистостомічний дренаж. У післяопераційному періоді дитина отримала симптоматичну терапію (дезінтоксикаційну, антибактеріальну, знеболення).

22.02.2008 р. загальний аналіз крові: гемоглобін — 128 г/л, еритроцити — $4,0 \times 10^9$ /л, кольоровий показник — 0,9, лейкоцити — $14,2 \times 10^9$ /л, швидкість осідання еритроцитів (ШОЕ) — 3 мм/год, лейкоцитарна формула: е1%, п13%, с73%, л6%, м7%. 23.02.2008 р. загальний аналіз сечі: білок 0,033 г/л, лейкоцити 3–4 у п/з, епітелій плоский 3–4 у п/з, епітелій перехідний 2–5 у п/з, еритроцити незмінні 8–12 у п/з, слиз+++ . 25.02.2008 р. «біла кров»: лейкоцити — $6,4 \times 10^9$ /л, лейкоцитарна формула: е3%, п4%, с62%, л29%, м2%. Сеча по Нечипоренку: лейкоцити — велика кількість (не підлягає підрахунку), еритроцити $15,1 \times 10^6$ /л.

03.03.2008 р. дитина виписана із стаціонару із направленням в клініку м. Києва, де було виконано цистотомію із видаленням конкременту. У подальшому дитина на огляд в ЖОДКЛ не з'являлась.

Клінічний випадок успішного лікування конкрементів

сечового міхура у дитини із НМДСМ (спінальним сечовим міхуром) як наслідок перенесеної хребетної спинальної мозкової травми.

Дитина М., 17 років (історія хвороби №5919) госпіталізована у хірургічне відділення №2 Житомирської обласної дитячої клінічної лікарні 20.05.13 із скаргами на неможливість самостійного сечопуску, зміни в сечі. Із анамнезу відомо, що у 2010 р. отримала важку ХСМТ, оперований. У тому ж році у зв'язку із порушенням функції тазових органів дитині накладалась епіцистостома. У 2012 р. діагностовано конкременти сечового міхура. Госпіталізований для проведення літотрипсії. Результати обстежень: загальний аналіз крові гемоглобін — 123 г/л, еритроцити — $3,9 \times 10^9$ /л, кольоровий показник — 0,9, лейкоцити — $11,0 \times 10^9$ /л, швидкість осідання еритроцитів (ШОЕ) — 10 мм/год. Загальний аналіз сечі: 21.05. білок 0,198 г/л, лейкоцити велика кількість у п/з, епітелій плоский 8–10 у п/з. 29.05. білок 0,257 г/л, лейкоцити 70–80 у п/з, еритроцити незмінні 35–40 у п/з, епітелій перехідний 5–6 у п/з, слиз+, бактерії++. Ультразвукове дослідження нирок: дифузні зміни паренхіми обох нирок з явищами набряку. Ехоознаки деформації збиральної системи з обох боків. Ехоознаки конкрементів (д 3–4 мм) лівої нирки. Лівобічна пієлокалікоектазія (лоханка 7 мм, чашечки 3 мм). Оглядова урографія: конкременти сечового міхура (ЕЕД 1 мЗв). Біохімія крові: загальний білок 75 г/л, альбумін 43 г/л, загальний білірубін 11,7 мкмоль/л, креатинін 70 мкмоль/л, сечовина 5,2 ммоль/л, калій 4,08 ммоль/л. Баквисів сечі: *Proteus mirabilis* м.ч. 1 млн/мл (стійкий до всіх препаратів). Дитина консультована педіатром, окулістом, нейрохірургом. У ході обстеження дитині встановлено діагноз: «Сечокам'яна хвороба: конкременти сечового міхура. Спінальний сечовий міхур. Вторинний хронічний цистит. Стан після перенесеної важкої ХСМТ. Переломових Т12, L1 хребців з компресією спинного мозку. Нижній парапарез з порушенням функції тазових органів. Стан після операцій (2010 р.)». Після курсу антибактеріальної терапії дитині 24.05.2013 р. проведена контактна цистолітотрипсія під загальним в/в наркозом. Хід операції: після обробки зовнішніх статевих органів антибактеріальним милом виконано встановлення уретероцистоскопа 23 Шр. Інстиляція фурациліну 100,0. Ревізія уретри та сечового міхура. Виявлено бульозно змінену слизову сечового міхура. Стінка сечового міхура трабекулярно змінена, відмічається маса псевдодивертикулів, поширення вічок сечоводів, 4 конкременти максимальним розміром до 2,3 см. Виконано літотрипсію (пневматичний літотриптор «Літокласт»), видалення дрібних фрагментів конкрементів, санацію фурациліном (в об'ємі до 5 літрів). Слизова контактно кровоточить. Уретероцистоскоп видалено, встановлено катетер Фолея 20 Шр. Тривалість операції 1 година 25 хвилин. У післяопераційному періоді призначено інфузійну терапію, транексамову кислоту, антибактеріальну терапію (цефтріаксон), промивання сечового міхура (фурацилін+гентаміцин). 30.05.13 р., хворий виписаний додому у відносно задовільному стані.

Клінічний випадок лікування СКХ у дитини без патології хребетного стовпа, однак із явищами нейрогенного спінального сечового міхура та пролонгованим застосуванням епіцистостомічного дренажу для деривації сечі.

Дитина К., 12 р. (історія хвороби №1255), знаходилась на лікуванні у хірургічному відділенні №2 Житомирської обласної дитячої лікарні з 04.02.10 р. по 11.03.10 р. Госпіталізовано в ургентному порядку із явищами гострої затримки сечі та дисфункції епіцистостомічного дренажу (встано-

веного у 2008 році). Тривалий час відмічались скарги на частий сечопуск із явищами нетримання сечі. Хворіє тривало. Неодноразово лікувалася по м/п та в ЖОДЛ.

Дані додаткових методів обстеження. Група крові: А(II), резус +. Загальний аналіз крові: в межах норми. Сеча по Нечипоренко: лейкоцити $4,9 \times 10^6$ /л; еритроцити $0,3 \times 10^6$ /л. Загальний аналіз сечі: колір — мутна, жовта, питома вага 1018; білок — 2,64 г/л; лейкоцити — 15–20 у п/з; еритроцити не змінені 35–40, еритроцити змінені 10–12, бактерії ++, епітелій перехідний 0–1 у п/з, слиз ++. Біохімічне обстеження крові: загальний білок — 75 г/л; альбумін — 48 г/л, АЛТ — 20 О/Л (N — до 40); АСТ — 27 О/Л; сечовина — 3,0 ммоль/л; креатинін — 0,077 ммоль/л; калій — 4,48 ммоль/л. Коагулограма в межах вікової норми. УЗД сечового міхура: звертає увагу неоднорідне потовщення стінок та неоднорідний вміст сечового міхура. УЗД нирок: двобічна піелокалікоектазія. Цистоскопія: хронічний цистит, конкременти сечового міхура. Дитина консульгована педіатром.

У ході обстеження встановлено діагноз: «Нервово-м'язова дисфункція сечового міхура (гіпотонічний сечовий міхур). Вторинний двобічний уретерогідронефроз. Вторинний хронічний піелонефрит, латентний перебіг із зниженою видільною функцією нирок. Хронічний цистит. Конкременти сечового міхура. Гостра затримка сечі (обумовлена дисфункцією епіцистостоми)».

Дитина отримала лікування: після проведення курсу превентивної антибіотикотерапії та невдалих спроб відновлення прохідності епіцистостомічного дренажу шляхом його промивання антисептичними розчинами, 10.02.10 р. виконана операція — видалення епіцистостоми із сечового міхура. Враховуючи відсутність можливості адекватного самостійного сечопуску, 26.02.10 р. виконана наступна операція — цистотомія, видалення конкрементів сечового міхура. У ході операції встановлено новий епіцистостомічний дренаж 14 Fr. У процесі лікування дитина отрима-

ла Фортум, цефотаксім, амоксіклав, інфузійну та симптоматичну терапію.

Дитина виписана з покращанням, епіцистостома функціонує. Шви знято, п/о рана в задовільному стані. Рекомендовано для амбулаторного лікування ритм сечовипускання (кожні 3–4 години), догляд за епіцистостомаю (промивання стерильним фурациліном щодня), постійна антибіотикопрофілактика, медіаторна терапія, курси фізіотерапії не менше 2 р/рік: електростимуляцію м'язів промежини чергувати із електрофорезом із прозерином на ділянку сечового міхура №7, огляд в уролога ОДЛ через 3 місяці (за потреби — раніше). На контрольний огляд дитина не з'явилась за сімейними обставинами.

Таким чином, СКХ є доволі серйозною проблемою в дитячій урології, із тенденцією до збільшення її частоти. Наведені клінічні випадки різних видів хірургічного лікування одного з ускладнень НМДСМ у дітей — каменеутворення. Підтверджено вагому роль протейної інфекції серед етіологічних чинників утворення конкрементів сечового міхура у дитячому віці.

Висновки

1. Проблема каменеутворення є актуальним питанням у хворих із дисфункцією сечового міхура будь-якої етіології з огляду на те, що для деривації сечі існує необхідність постановки епіцистостомічних дренажів на тривалий час. Важливою етіологічною ланкою каменеутворення є протейна інфекція сечових шляхів.

2. Тактика хірургічного лікування повинна бути спрямована виключно на зменшення травматизації сечових шляхів із симультанною корекцією (за потреби) порушення уродинаміки, як однієї з основних причин СКХ у дітей. Малоінвазивні методи лікування уролітіазу у хворих із дисфункцією сечового міхура дають можливість мінімізувати пошкодження стінки сечового міхура, скоротити післяопераційний період.

ЛІТЕРАТУРА

1. Застосування черезшкірної цистоскопії при видаленні стороннього тіла у дитини, хворої на нервово-м'язову дисфункцію сечового міхура / Д. В. Шевчук, П. С. Русак, І. М. Вишпінський, В. Р. Заремба // Науковий вісн. Ужгородського ун-ту (серія Медицина). — 2015. — Вип. 2 (52). — С. 124–129.
2. Bladder lithiasis: from open surgery to lithotripsy / A. G. Papatsoris, I. Varkarakis, A. Dellis, C. Deliveliotis // Urol Res. — 2006. — Vol. 34 (3). — P. 163–7.
3. Children With Spinal Abnormalities Have an Increased Health Burden From Upper Tract Urolithiasis / P. Ramachandra, K. L. Palazzi, N. M. Holmes, G. Chiang // Urology. — 2014. — Vol. 83 (6). — P. 1378–1382.
4. Endourological Management of Pediatric Stone Disease: Present Status / M. C. Saldone, A. T. Corcoran, S. G. Docimo, M. C. Ost // The Journal of Urology. — 2009. — Vol. 181 (1). — P. 17–28.
5. Kroovand R. L. Pediatric Urolithiasis / R. L. Kroovand // Urologic Clinics of North America. — 1997. — Vol. 24 (1). — P. 173–184.
6. Lebowitz R. L. Stones in the urinary bladder in children and young adults / R. L. Lebowitz, B. Vargas // AJR Am. J. Roentgenol. — 1987. — Vol. 148 (3). — P. 491–5.
7. Ord J. Bladder Management and Risk of Bladder Stone Formation in Spinal Cord Injured Patients / J. Ord, D. Lunn, J. Reynard // The Journal of Urology. — 2003. — Vol. 170 (5). — P. 1734–1737.
8. Pediatric Urolithiasis: Developing Nation Perspectives / S. A. H. Rizvi, S. A. A. Naqvi, Z. Hussain [et al.] // The Journal of Urology. — 2002. — Vol. 168 (4). — P. 1522–1525.
9. Rhee A. C. Percutaneous cystolithotomy in the pediatric neuropathic bladder with laparoscopic trocar access: A modified approach useful for the augmented and native bladder, and continent urinary reservoir / A. C. Rhee, M. P. Cain // Journal of Pediatric Urology. — 2013. — Vol. 9 (3). — P. 289–292.
10. Schwartz B. F. The vesical calculus / B. F. Schwartz, M. L. Stoller // Urol Clin North Am. — 2000. — Vol. 27(2). — P. 333–46.

Проблема камнеобразования у детей с нервно-мышечной дисфункцией мочевого пузыря

Д.В. Шевчук

Житомирская областная детская клиническая больница, Житомир, Украина

Житомирский государственный университет имени И. Франко, Житомир, Украина

Национальная медицинская академия последилового образования имени П.Л. Шупика, Киев, Украина

Цель: проанализировать основные причины и последствия формирования конкрементов мочевого пузыря в детском возрасте, особенно при нарушении его накопительной и/или эвакуаторной функции, а также современные методы комплексного (в т.ч. хирургического) лечения указанной болезни.

Пациенты и методы. Начиная с 2008 г., на базе Житомирской областной детской клинической больницы прооперировали 17 детей по поводу мочекаменной болезни (МКБ). Не удалось выполнить эндоскопическое оперативное вмешательство 3 (17,6%) детям (у 2 (66,6%) — с 2 отсроченных во времени попыток; 1 — вклинения конкремента в рубцово-измененную шейку мочевого пузыря, 1 — стриктура мочеточника, 1 — выраженный буллезный цистит).

Результаты. За изученный период по поводу данной патологии 14 детям вообще выполнено 19 оперативных вмешательств: 3 (15,8%) — открыто и 16 (84,2%) — эндоскопически. Прооперированы более одного раза (17,6%) детей: 1 ребенок 2 раза (1 — открыто и 1 — эндоскопически); 1 ребенок 2 раза (оба эндоскопически); 1 ребенок 4 раза (1 — открыто и 3 — эндоскопически). Средний возраст оперированных по поводу МКБ детей составил 11,95 года (4–17 лет). Распределение по полу: 75% — мальчики, 25% — девочки. Распределение конкрементов по локализации (те, которые подвергались оперативному вмешательству, и те, при которых провести оперативное вмешательство не удалось) следующий: мочевой пузырь — 3 (13,6%), мочеточник — 13 (59,1%), мочеточник и почка — 4 (18,2%), почка — 2 (9,1%). Средний койко-день составил 9,2. Распространенность микроорганизмов рода *Proteus* при бактериологическом исследовании мочи составила 4,8% от всех выделенных культур в 2010 году, со значительным ростом — в 15,4% в 2013 году и 14,8% в 2015 году.

Выводы. Проблема камнеобразования является актуальным вопросом у больных с дисфункцией мочевого пузыря. Подтверждена важная роль протейной инфекции среди этиологических факторов образования конкрементов мочевого пузыря в детском возрасте. Тактика хирургического лечения должна быть направлена исключительно на уменьшение травматизации мочевых путей. Малоинвазивные методы лечения уролитиаза у больных с дисфункцией мочевого пузыря дают возможность минимизировать повреждения стенки мочевого пузыря, сократить послеоперационный период.

Ключевые слова: уролитиаз, нервно-мышечная дисфункция мочевого пузыря, дети, оперативное лечение.

The Problem Of Stone Formation In Children With Neuromuscular Dysfunction Of Bladder

D. Shevchuk

Zhytomyr Regional Children's Hospital, Zhytomyr, Ukraine

Zhytomyr State University named after Ivan Franko, Zhytomyr, Ukraine

National Medical Academy of Postgraduate Education named after PL Shupyk, Kyiv, Ukraine

Introduction. Urolithiasis in children is an important clinical problem in pediatric urological practice. Note that while growth in the prevalence of urolithiasis in pediatric populations, the frequency of bladder calculus significantly reduced. Acquires particular importance urolithiasis in violation of urodynamics caused by neuro-muscular dysfunction of the bladder (NMDB) (Kroovand R.L., 1997; Rizvi S.A.H. et al., 2002; Ramachandra P. et al., 2014).

The aim of the study. Analyze the causes and consequences of the formation of bladder calculus in childhood, especially in violation of its accumulation and/or evacuation functions, as well as modern methods of complex (including surgical) treatment of its disease.

Materials and methods. Since 2008 on the base of the Zhytomyr Regional Children's Clinical Hospital operated on 17 children urolithiasis. However, 3 (17.6%) children perform endoscopic surgery (in 2 (66.6%) — 2 of deferred time attempts) failed (1 — herniation calculus in scar-modified bladder neck, 1 — ureteral stricture 1 — cystitis). Thus, 14 children generally performed 19 surgeries, including: 3 (15.8%) — open and 16 (84.2%) — endoscopically. So, 3 (17.6%) children were operated more than 1 times: 1 child 2 times (1 — open + 1 — endoscopy); 1 child 2 times (both endoscopically); 1 child 4 times (1 — open + 3 — endoscopically). The average age of children was 11.95 yrs (4–17 yrs). Distribution by gender: 75% — boys, 25% — girls. Distribution calculus localization (those who underwent surgery, and those in which the conduct surgery failed to): bladder — 3 (13.6%), ureter — 13 (59.1%), kidney+ureter — 4 (18.2%), kidney — 2 (9.1%). The average hospital stay was 9.2 days.

Found that in NMDB patients, the prevalence of microorganisms in the genus *Proteus* bacteriological examination of urine was 4.8% of all selected urine cultures in 2010, a significant increase to 15.4% in 2013 and 14.8% in 2015.

Results and discussion. These clinical cases of different types of surgery other complications NMDB children — stone. Confirmed important role *Proteus* infection among etiological factors bladder calculus formation in childhood.

Conclusions. The problem of stone formation is a key issue in patients with bladder dysfunction. An important etiological link Proteaceae stone is urinary tract infection. Tactics of surgical treatment should be aimed exclusively at reducing urinary tract trauma. Minimally invasive treatment of urolithiasis in patients with bladder dysfunction make it possible to minimize damage to the bladder wall, reduce postoperative period.

Keywords. urolithiasis, neuro-muscular dysfunction of the bladder, children.

Сведения об авторах:

Шевчук Дмитрий Владимирович — к.мед.н., врач-хирург детский хирургического отделения №2; врач-уролог детской консультативной поликлиники Житомирской областной детской клинической больницы; областной внештатный детский уролог УОЗ Житомирской ОГА; доц. каф. медико-биологических основ физического воспитания и спорта Житомирского государственного университета имени И. Франко; преподаватель каф. детской хирургии НМАПО имени П.Л. Шупика. Адрес: Житомирский р-н, с. Станишивка, шоссе Сквирское, 6; тел.: (0412) 34-24-84.

Статья поступила в редакцию 8.06.2016 г.