

УДК:6/6.24-002.16/.17-007.15-039.42-053.2(048.8)

Е.Н. Охотникова, Т.Н. Ткачева, О.И. Горбатюк

Интерстициальные заболевания легких у детей (обзор иностранной литературы).

Часть 1. Классификация интерстициальных заболеваний легких у детей и описание некоторых нозологических единиц, встречающихся преимущественно у младенцев (0–2 года)

Национальна академия последипломного образования имени П.Л. Шупика, г. Киев, Украина

SOVREMENNAYA PEDIATRIYA.2016.2(74):46-55; doi 10.15574/SP.2016.74.46

Обзор посвящен достижениям детской пульмонологии за последние 10 лет. Приводится информация о классификации интерстициальных заболеваний легких (ИЗЛ) у детей, о подходах к диагностике, клинической картине и тактике лечения некоторых нозологических единиц. Особое внимание уделяется новым клиническим формам, характерным для детей младше двух лет. Статья состоит из трёх частей. В 1-й ее части даются классификационные подходы и описываются отдельные нозологические единицы ИЗЛ, которые встречаются преимущественно у младенцев; 2-я часть посвящена заболеваниям детей старшего возраста (от 2-х до 18 лет), в клинике которых имеется хронический легочной паренхиматозный процесс; в 3-й части приводится информация о методах и подходах к диагностике, а также стратегия лечения.

Ключевые слова: интерстициальные заболевания легких, дети, классификация, диагностика, лечение.

Интерстициальные заболевания легких у детей (chILD) — это гетерогенная группа редких болезней, при которых в патологический процесс вовлекаются альвеолы и периальвеолярный интерстиций, что приводит к нарушению газообмена и, как следствие, к рестриктивным нарушениям функции внешнего дыхания и диссеминированным рентгенологическим изменениям [2].

Известно более 200 нозологических форм, этиология большинства которых остается плохо изученной, но в литературе появляются данные о возможном участии различных вирусов, грибов, лекарств, органической и неорганической пыли. В детской практике большая группа заболеваний обусловлена генетическими поломками.

Изучение этой патологии у детей базировалось на опыте и исследованиях аналогичных заболеваний у взрослых, однако имеются существенные различия в формах, течении, гистологических особенностях, прогнозе интерстициальных заболеваний легких (ИЗЛ, ILD) у детей и взрослых. Во-первых, chILD являются более редкой патологией (приблизительно 0,36 на 100 тыс. по сравнению с 60–80 на 100 тыс. у взрослых); во-вторых, спектр патологических состояний, особенно у младенцев, более широкий, чем у взрослых. Например, самая частая форма ИЗЛ у взрослых — идиопатическая интерстициальная пневмония (ИИП) — очень редко встречается у детей, только в подростковом возрасте. А у детей имеются формы, которые не встречаются у взрослых, такие как нейроэндокринная гиперплазия младенцев, легочной интерстициальный гликогеноз. Это связано с тем, что патологический процесс охватывает растущие и развивающиеся ткани легкого, а также возникает у детей с нормальным и измененным иммунным статусом [4,8].

Низкая распространенность этих состояний приводит, с одной стороны, к отсутствию рандомизированных исследований по поводу обследования и лечения chILD, а с другой — к низкому уровню знаний среди педиатров этой патологии. Диагностические ошибки в этой группе заболеваний встречаются в 75–80% случаев. Адекватная специализированная помощь обычно оказывается через 1–2 года после возникновения первых симптомов, что

отрицательно влияет на эффективность лечения и прогноз. Однако последние пять лет наметился прогресс в этом направлении пульмонологии [2].

Несмотря на трудности в изучении, chILD является важной проблемой как для педиатров, так и для терапевтов, пульмонологов, торакальных хирургов, в связи с тем, что некоторые детские формы ИЗЛ могут присутствовать и во взрослой жизни.

До сих пор существуют разногласия в терминологии данных процессов. Понятие «диссеминированные заболевания легких» учитывает лишь один, хотя и очень важный, признак — рентгенологический синдром легочной диссеминации, но не указывает на суть процесса. В настоящее время наиболее распространенным в мире термином для обозначения этой группы болезней является «интерстициальные болезни легких». Однако это понятие также не лишено недостатков: оно определяет преимущественное поражение интерстиция, в то время как самые серьезные по своим исходам процессы проходят в альвеолах легкого с частым вовлечением дистальных воздухоносных путей. Существующий ранее термин «диффузные паренхиматозные болезни легких» акцентировал больше внимания на паренхиматозном поражении (альвеолите), который является стержнем клинической картины. Однако все больше мнений высказывается о том, что это более удачный термин [2,4,5].

Несмотря на полиморфизм клинико-морфологических проявления ИЗЛ, все они морфологически проявляются ремодулированием легочных структур с разрастанием соединительной ткани в легких, что приводит к утолщению альвеоло-капиллярной мембраны, альвеолярных перегородок, облитерации альвеол и капилляров фиброзной тканью и деформации дистальных бронхиол. В начале заболевания клиника чаще имеет фенотип альвеолита, а по мере прогрессирования — легочного фиброза.

Эпидемиология

Существуют ограниченные данные относительно эпидемиологии chILD. По данным реестра штата Нью-Мексико, распространенность ILD составляет 80,9 на 100

тыс. для взрослых мужчин и 67,2 на 10 тыс. для взрослых женщин. В то же время национальный опрос педиатров, занимающихся заболеваниями легких, в Англии и Ирландии установил 46 случаев chILD, подтвержденных биопсией легких, в возрасте от 0–16 лет, из них 35 пациентов составляли дети первого года жизни. Распространенность составила 0,36 на 10 тыс., что свидетельствует о редкости данной патологии. Хотя в будущем, с улучшением знаний и оптимизацией диагностических технологий, их распространенность может повыситься [11].

Классификация

В 1944 Hamman и Rich доложили о случаях интерстициальной пневмонии. С развитием торакальной хирургии, проведением биопсии легких как обычной диагностической процедуры, изучение ILD начало продвигаться с 60-х годов прошлого столетия. Основанная на гистологических тестах первая классификация была предложена Liebow в 1975. В дальнейшем, в связи с нечетким определением терминов (различные термины подчас определяли одно и то же нарушение), она была пересмотрена. В 1998 году Ratzenstein & Myers был опубликован значительный обзор лечебного опыта, в котором авторы предложили разделить причины фиброза легкого на четыре различные формы и установили для каждой из них согласующиеся между собой клинические, радиологические и гистологические критерии с прогностическими последствиями [10,11].

Классификация диффузных заболеваний легких у детей (1998) [10]:

- А) известной причины
- Б) гранулематозные заболевания (т.к. саркаидоз)
- В) идиопатические интерстициальные пневмонии:
 - идиопатический легочной фиброз (IPF);
 - другие интерстициальные пневмонии, за исключением IPF: десквамативная (DIP), острая (AIP), неспецифическая (NIP), лимфоцитарная (LIP), организующая, респираторный бронхолит;
 - формы, специфические для младенцев (классификация chILD – группы).
- Д) другие формы (т.к. гистиоцитоз)

В 2002 году группа детских пульмонологов из Европейского Респираторного Общества (ERS) создала рабочую группу, которая разработала вопросники и отправила их во все пульмонологические центры Европы, анализ которых обнаружил 185 случаев за период с 1997 по 2002 годы. Из них 58 детей были младше двух лет. Приблизительно в 10% случаев заболевание имело место у братьев и сестер. Клинические данные, а также инвазивные и неинвазивные тесты позволили поставить диагноз 177 (95,6%) пациентам. У 67 детей, которым

была проведена биопсия легких, установленный диагноз не соответствовал классификации ILD взрослых. Авторы подняли вопрос о необходимости классификации chILD [1,4,5,7].

Классификация интерстициальных заболеваний легких, представленная специальной группой Европейского респираторного общества

1. Инфекции (n=19; 14,5% (3–12 лет – n=10)) :
 - Аденовирус, микоплазма, пневмоциста, EBV, RS-вирус, инфлюэнца А.
2. Состояния, связанные с заболеваниями (n=51; 38,9% (6–12 лет – n=17)):
 - Гиперсенситивный пневмонит; Аспирационный синдром; Саркаидоз; Альвеолярный протеиноз; Облитерирующий бронхолит; «Трансплантат против хозяина» болезнь; Метаболические нарушения; Ревматические заболевания (СКВ, ревматический артрит); Гистиоцитоз; Гранулематоз;
 - Гемосидероз; Сосудистые нарушения; Лимфатические нарушения.
3. Идиопатические (n=46; 35,1% (6–12 лет – n=13)):
 - Неклассифицированные;
 - Десквамативная интерстициальная пневмония (DIP) (n=1);
 - Обычная интерстициальная пневмония;
 - Неспецифическая интерстициальная пневмония (NSIP) (n=1);
 - Лимфоцитарная интерстициальная пневмония.
4. Неклассифицированные заболевания (n=14; 10,6% (6–12 лет – n=5)) включают заболевания на терминальной стадии, не диагностируемые результаты биопсии, биопсии с недостаточным количеством материала.

В 2004 году на встрече относительно ILD Американский Национальный Институт Здравоохранения основал Консорциум редких заболеваний легких. Его специалисты дали высокую оценку проведенному исследованию Европейской рабочей группы как первому шагу в попытке стандартизировать диагностику и лечение chILD и создать руководство для детских пульмонологических центров по ведению таких пациентов. Была организована совместная рабочая группа (ERS + ATS), в которую вошли детские пульмонологи, патологи и радиологи из 11 центров, имеющих опыт работы с chILD. Был предложен протокол, позволяющий проводить обмен изображениями томографии ОГК и результатами биопсии легких среди большинства центров мира. С целью стандартизации диагностической процедуры выявления chILD рабочая группа ввела понятие «chILD-синдрома» (chILDs) и дала его определение. При наличии неустановленной причины заболевания легких для постановки диагноза chILDs должны быть в наличии, как минимум, три из следующих критериев: 1) кашель, частое или тяжелое дыхание, или нарушение толерантности к физической нагрузке; 2) тахипноэ в покое, крепитации, втяжение межреберий, «барабанные палочки» или другие симптомы дыхательной недостаточности; 3) гипоксемия; 4) диффузные повреждения легких на рентгенограмме или КТ грудной клетки [4,5,11].

Используя определение chILDs, было установлено, что 3 из 4 критериев встречались у 91% из 218 детей, обследованных в 11 центрах Северной Америки (1999–2004). Группа провела обзор результатов биопсий легких 187 детей (1999–2004) и разработала классификацию, изменения которой больше касались нарушений у детей до 2-летнего возраста. Эта классификация не была окончательной, последнее ее уточнение состоялось в 2013 году Американским торакальным обществом [3].

Таблица

Известные причины интерстициальных заболеваний [11]

Причина	Тип
Аспирационный синдром	Гастроззофагеальный рефлюкс
	Нарушения глотания
	Пороки развития пищевода
Хронические инфекции	ЦМВ, ЕБВ, хламидийная, микоплазменная
Воздействие факторов окружающей среды	Гиперсенситивный пневмонит
	Токсическое воздействие кислорода и др. газов
	Минеральные и органические яды
	Медикаменты
Заболевания соединительной ткани	Радиация
	СКВ, склеродермия, ревматоидный артрит и др.

Предложенная классификация для диффузных заболеваний легких у детей (2013)

- I. Заболевания, наиболее распространенные в младенчестве
 - A. Диффузные нарушения развития легких:
 1. Ацинарная дисплазия.
 2. Врожденная альвеолокапиллярная дисплазия.
 3. Альвеоло-капиллярная дисплазия с аномальным расположением легочных вен.
 - B. Нарушение роста легких:
 1. Легочная гипоплазия.
 2. Хроническое заболевание легких новорожденных: ХЗЛ, ассоциированное с недоношенностью (бронхолегочная дисплазия); приобретенное ХЗЛ у доношенных младенцев.
 3. Структурные легочные изменения, ассоциированные с хромосомными нарушениями: (трисомия 21-хромосомы (синдром Дауна); другое).
 4. Заболевания, ассоциированные с ВПС у детей без хромосомных нарушений.
 - C. Специфические состояния неустановленной этиологии:
 1. Легочной интерстициальный гликогеноз.
 2. Нейроэндокринная гиперплазия младенцев.
 - D. Дисфункция системы сурфактанта:
 1. Мутация SFTPB — легочной альвеолярный протеиноз (PAP) и другие состояния с тем же доминирующим гистологическим паттерном.
 2. Мутация SFTPC — с доминирующим гистолог. паттерном хронического пневмонита (CPI); — с доминирующим гистолог. паттерном десквамативного пневмонита (DIP); — с доминирующим гистолог. паттерном неспецифического пневмонита (NSIP).
 3. Мутация ABCA3 — с гистологическими паттернами PAP, CPI, DIP, NSIP.
 4. Расстройства, гистологически согласующиеся с дисфункцией белков сурфактанта, но еще не имеющие установленных генетических нарушений.
- II. Заболевания, не специфичные для младенцев
 - A. Расстройства у лиц с нормальным иммунным статусом:
 1. Инфекционные и постинфекционные процессы (ЦМВ, ЕБВ, хламидийная, микоплазменная).
 2. Расстройства, связанные с агентами окружающей среды (гиперсенситивный пневмонит, ингаляции токсических веществ).
 3. Аспирационный синдром.
 4. Эозинофильная пневмония.
 - B. Расстройства, ассоциированные с системными заболеваниями:
 1. Иммунные заболевания.
 2. Болезни накопления.
 3. Саркоидоз.
 4. Гистиоцитоз из клеток Лангенганса.
 5. Злокачественные новообразования.
 - C. Заболевания у иммунокомпрометированных пациентов:
 1. Оппортунистические инфекции.
 2. Заболевания, связанные с терапевтическим воздействием.
 3. Заболевания, ассоциированные с трансплантационным синдромом.
 4. Диффузное альвеолярное повреждение неизвестной этиологии.
 - D. Заболевания, маскирующиеся под ИЗЛ:
 1. Артериальная гипертоническая васкулопатия.

2. Лимфатические расстройства.
3. Застойные васкулопатии, включающие венооклюзионные заболевания.
4. Вторичный венозный застой на фоне заболеваний сердца.
- III. Неклассифицированные заболевания — включают заболевания на терминальной стадии, недиагностируемые результаты биопсии, биопсии с недостаточным количеством материала.

Все детские заболевания с диффузными повреждениями легких (DLD) были разделены на две категории: нарушения, которые более распространены среди новорожденных, и нарушения, которые не характерны для новорожденных. Преимущество этой стратегии в том, что первая категория признает, что некоторые состояния присутствуют в значительной степени у новорожденных, но могут также развиваться и позже в течение детства или даже во взрослом возрасте. Тогда как вторая категория признает, что новорожденные могут развивать состояния, которые более свойственны старшим возрастным группам детей и взрослых [3].

Для клинициста также важно знание характера течения заболевания, от которого зависит стратегия ведения младенца. Ниже приведены формы, для которых характерно быстрое прогрессирование с тяжелой клинической картиной и высокой летальностью [3].

Нарушения с тяжелым течением неонатального ИЗЛ:

- ацинарная дисплазия;
- легочная гипоплазия (альвеолярное упрощение);
- альвеоло-капиллярная дисплазия с аномальным расположением легочных вен (FOXF1);
- легочной интерстициальный гликогеноз;
- дефицит протеина В сурфактанта;
- некоторые мутация ABCA3 гена;
- TTF мутация (NKX2.1) (тиреотидный фактор транскрипции);
- легочной геморрагический синдром;
- легочная лимфангиоэктазия.

Нарушения с медленным прогрессированием легочного процесса:

- сурфактантная недостаточность вследствие ABCA3 или SP-C дефицита;
- мутация или делеция обеих аллелей генов CSF2RA и CSF2RB, кодирующих рецептор для GM-CSF, которые манифестируют chILDs и альвеолярным протеинозом;
- мутация или делеция одной из NKX2.1 аллелей, которая манифестирует chILDs, врожденным гипотериозом и неврологическими нарушениями (гипотония, хореза).

1. chILD у детей младше двух лет

Этот ранний временной период характеризуется быстрым ростом воздухоносных путей, особенно альвеоло-капиллярных мембран, становлением иммунной системы, столкновением с новыми инфекциями, аллергическими и химическими агентами.

A. Диффузные нарушения развития [6]

Первые две категории «диффузные нарушения развития» и «нарушения роста», отражающие недостаточную «альвеолизацию», могут, несомненно, перекрывать друг друга, так как в жизни рост и развитие тяжело разделить.

Полагают, что «Диффузные нарушения развития» возникают из-за дефекта в одном из первичных молекулярных механизмов развития легочной паренхимы и/или васкуляризации. Они включают ацинарную дисплазию, врожденную альвеолярную дисплазию и альвеоло-капиллярную дисплазию с аномальным расположением легочных вен. *Ацинарная дисплазия*

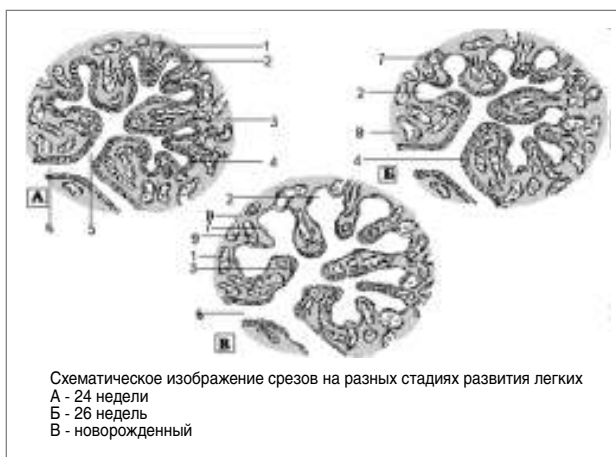


Рис. 1. Схематическое изображение этапов развития легких у человека

в чистой форме характеризуется задержкой роста легкого в псевдогlandулярной фазе или ранней каналикулярной фазе, а *врожденная альвеолярная дисплазия* — задержкой роста в поздней каналикулярной и ранней мешотчатой фазе. Хотя достаточно часто существует возможность перекрестных состояний.

Неправильное расположение легочных вен сочетается с уменьшением количества легочных артерий, умеренной гипертрофией стенок легочных артерий и артериол, а также уменьшением плотности капиллярной сети и плохим их присоединением к альвеолярному эпителию в сочетании с нарушением развития долек. Такая гистологическая картина считается диагностическими критериями для *альвеоло-капиллярной дисплазии с аномальным расположением легочных вен*.

Как правило, эти дети не отвечают на оксигенотерапию, и прогноз таких состояний плохой.

Deutsch провел биопсии легких в группе младенцев, у которых с рождения имели место не отвечающая на терапию гипоксия и легочная гипертензия. Одному ребенку была проведена трансплантация, другие умерли в течение месяца.

В. Аномалии роста, отображающие недостаточность альвеолизации [6]

Аномальное альвеолярное развитие, которое в большинстве случаев является вторичным состоянием, есть отличительным признаком этой группы. Причиной возникновения *легочной гипоплазии* считают: маленькие размеры грудной клетки плода, снижение объема амниотической жидкости, уменьшение или отсутствие дыхательных движений у плода, редукции легочного кровотока, дефекты брюшной стенки, хромосомные аномалии. Гистологическая картина представляет собой различные варианты лобулярного упрощения с альвеолярным расширением. В половине случаев были выявлены PIG-клетки (часто незамеченные), а также распространенная легочная гипертензионная васкулопатия.

В статью не вошло описание бронхолегочной дисплазии у недоношенных детей. Она требует отдельного разговора и о ней достаточно много есть информации.

С. Специфические состояния невыясненной этиологии [4–6,9,11]

Эти два состояния (NENI, PIG) по-видимому, можно найти исключительно у младенцев; являются ли они специфическими состояниями или связаны с неспеци-

фически возникающим нарушением легочного развития, еще неясно.

1. Гиперплазия нейроэндокринных клеток младенцев (NENI — neuroendocrine cell hyperplasia of infancy)

Основной характеристикой NENI являются бронхиолы, содержащие множественные кластеры (скопления) бомбезин-иммуноположительных нейроэндокринных клеток (определяются методом иммуногистохимии).

Эпителий дыхательных путей человека содержит высокоспециализированные легочные нейроэндокринные клетки (PNEC), расположенные одинарно либо как иннервированные нейроэпителиальные тельца. «PNEC-система» содержит оба типа клеток, как нервных, так и эндокринных, функции которых включают синтез и освобождение аминов (серотонин), нейропептидов (бомбезин) и кальцитонина.

Наибольшее количество бомбезин-содержащих клеток наблюдается у плода в середине гестации, а затем уменьшается до низких уровней к сроку рождения. Таким образом, существует гипотеза, что NENI может представлять собой недостаточность нормального регресса этих клеток. Функции «PNEC системы» в легких неизвестны. Была предложена комплексная их роль, включая модулирование внутриутробного роста легких и его дифференцировку, а также сенсора оксигенации дыхательных путей. Постнатально они могут обеспечивать нишу стволовых клеток легких, что важно для эпителиальной регенерации ТБД. Таким образом, PNEC они являются нормальной частью легкого и не обязательно проявлением патологии. Характерно, что симптомы NENI возникают на первом году жизни (средний возраст 3,8 месяца в большинстве опубликованных случаев) в виде тахипноэ и дыхательного дистресса у относительно хороших младенцев. Часто выслушивались рассеянные крепитирующие хрипы. Кашель и свистящее дыхание не были характерны для NENI. У мальчиков эта патология встречалась чаще. Редкие случаи NENI-подобного синдрома были описаны у старших детей. Однако нейроэндокринные клетки наблюдаются и у здоровых младенцев, но их количество не превышает 5% от количества эпителиальных клеток.

На рентгенографии легких типичными были изменения, которые характерны для поствирусных состояний с проявлениями гиперинфляции. КТВП показывало неоднородное помутнение по типу «матового стекла» с синдромом «воздушного захвата (ловушек)» в других участках. Только опытные радиологи могут диагностировать NENI по этим одиночным признакам, поэтому большинство педиатров настаивало на проведении биопсии легких, которая показала отсутствие воспаления или интерстициального повреждения.

Патологоанатомическая картина представлена почти нормальной легочной тканью, окрашенной гематоксилином и эозином, но иногда в дыхательных путях имели место повышение количества макрофагов, умеренная гиперплазия гладких мышц и эпителиальных клеток. Но отличительным признаком для NENI было увеличение количества бомбезин-положительных клеток в эпителии, больше представленное в дистальных отделах дыхательных путей, которые выявлялись иммуногистохимическими методами. Последнее приводило к утолщению эпителиальной выстилки терминальных бронхиол и затруднению вентиляции легких. Специальные методы исследования легочных функций у младенцев показывали умеренные нарушения по обструктивному типу.

Японскими исследователями был предложен белковый маркер KL-6, который дает возможность отличить

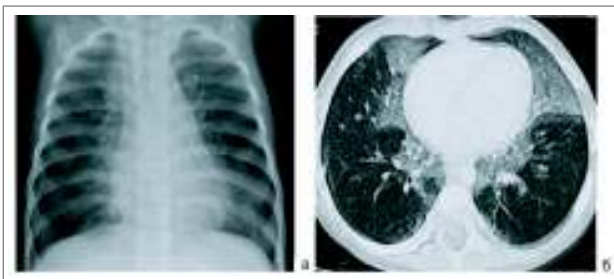


Рис. 2. На рентгенограмме — сочетание гиперпневматоза одних участков со снижением пневматизации других. На КТ — участки «матового стекла» сочетаются с гиперпневматозом на остальном протяжении

НЕНИ от нарушений синтеза протеинов сурфактанта. У детей с НЕНИ был нормальный уровень KL-6, тогда как в случае недостаточности сурфактантных белков, включая ABCA3 дефицит, наблюдался его повышенный уровень.

В отношении эффективности отдельных методов лечения этих состояний не было проведено серьезных исследований, а клинические отчеты о применении ГКС, бронходилататоров и других медикаментов были противоречивыми. Основным и единственным на данный момент методом лечения остается оксигенотерапия в случае, если ребенок испытывает гипоксию. Не описывались случаи необходимости проведения ИВЛ при рождении. Однако около 2/3 детей сохраняли симптоматику длительно и большинство из них нуждалось в кислородной поддержке в течение многих месяцев и лет.

По данным литературы, долгосрочный прогноз относительно хороший, смертельные исходы не были зарегистрированы.

Kinane et al. доложили о пяти младенцах с фолликулярным бронхитом/бронхиолитом, проявляющимся тахипноэ, мелкими влажными хрипами, хроническим кашлем в возрасте шести недель. Легочная биопсия выявила окружающую фолликулы лимфоцитарную инфильтрацию и локальную инфильтрацию бронхиальной стенки, при этом не были обнаружены микроорганизмы. Все пациенты постепенно улучшали свое состояние в течение нескольких лет. Совсем недавно Hull et al. описали восемь младенцев с хроническим бронхиолитом с похожими признаками, хотя двое из них имели нормальные результаты биопсии. Вполне возможно, что НЕНИ и фолликулярный или хронический бронхиолит есть одной и той же нозологической единицей, хотя инфильтрация дыхательных путей не является характерным и стойким признаком НЕНИ. Возможно, что некоторые случаи НЕНИ могут в дальнейшем развиваться в хронический облитерирующий бронхиолитоподобный синдром у старших детей. Существует ли какая-либо связь между НЕНИ и подобным состоянием у взрослых — неизвестно.

В конечном итоге, нейроэндокринные клетки являются нормой в развивающемся легком и действительно важны для нормального течения морфогенеза бронхов, но остается не ясно, являются ли НЕНИ действительно отдельной нозологической единицей или перекрещиваются с другими состояниями; бомбезин-содержащие клетки имеют какое-либо патофизиологическое значение или являются маркером некоторой неизвестной проблемы.

2. Легочной интерстициальный гликогеноз (PIG — pulmonary interstitial glycogenosis)

Легочной интерстициальный гликогеноз — это редкое неонатальное заболевание и, по-видимому, есть той пато-

логией, которая ранее называлась сотовым интерстициальным пневмонитом.

Гликоген-содержащие фетальные мезенхимальные клетки 2-го типа наблюдаются при нормальном развитии легких. Основным гистологическим признаком PIG является рост численности в интерстиции примитивных мезенхимальных клеток, богатых гликогеном. Эти проявления были специфичными только для легкого и не были формой генерализованных нарушений метаболизма гликогена или процессом накопления. Природа PIG-клеток остается до сих пор не ясной.

Гистологическое исследование обнаруживает, что альвеолярный интерстиций заполнен «мягкими» с виду вакуолизированными «пенистыми» клетками, которые содержат гликоген. В редких случаях, из-за потери гликогена в процессах обработки материала, Schiff-положительный гликоген внутри интерстициальных клеток может быть не найден. Для большинства биологических образцов интрацеллюлярный гликоген лучше виден в электронный микроскоп после PAS-окраски.

Одна группа авторов сообщила о 7 детях, 6 из которых были мальчиками, с неспецифическими респираторными симптомами в неонатальном периоде: тахипноэ, втяжения межреберий, гипоксемия. Из 7 детей 4 были недоношенными, гестационный возраст колебался от 25 до 33 недель. Возраст появления симптомов составил от трех часов до четырех недель. Из 7 детей 5 находились на ИВЛ, которая продолжалась от 4 дней до 6 месяцев. Рентген грудной клетки выявил интерстициальную инфильтрацию и гиперинфляцию. КТ-картина была неспецифичной: с интерстициальной инфильтрацией, четким ретикулярным паттерном, гиперинфляцией и синдром «матового стекла». У всех детей была проведена биопсия легких, которая выявила равномерное утолщение интерстиция за счет незрелых клеток. Они были похожими на мезенхимальные клетки, цитоплазма которых была богата гликогеном, и который лучше визуализировался электронной микроскопией. В отличие от других форм chILD, не было выявлено воспаления или альвеолярной клеточной гиперплазии. Шестеро из семи младенцев имели относительно удовлетворительное состояние, один умер от осложненной глубокой незрелости. В качестве лечения применяли ГКС и иногда гидроксихлорокин. Высказывались мнения, что состояние может иметь отношение к хроническому интерстициальному пневмониту младенцев.

В другом исследовании было описано 16 детей, 9 из которых были доношенными.

Как и для НЕНИ, не решен вопрос о специфичности гликоген-содержащих клеток: и в какой степени они являются только маркером для некоторых процессов, и есть ли на самом деле PIG отдельной нозологической единицей, а не гистологическим признаком. Во-первых, гликоген-содержащие клетки находят на ранних этапах развития легкого среди клеток, выстилающих альвеолярные септы, которых становится меньше с течением гестационного времени. Необходимо подчеркнуть, что PIG-клетки являются «запасными» и как мезенхимальные клетки могут подвергаться дальнейшей дифференцировке. При электронной микроскопии накопление гликогена в мезенхимальных клетках 2-го типа наблюдается в форме ламеллярных оргanelл, которые, предположительно, могут участвовать в синтезе сурфактанта. Во-вторых, была доложена связь PIG-клеток в связи с врожденной лобарной эмфиземой.

Д. Дисфункция сурфактанта [4–6,9,11]

Сурфактант является фосфолипидной пленкой, которая обеспечивает альвеолярную стабильность, предотвра-

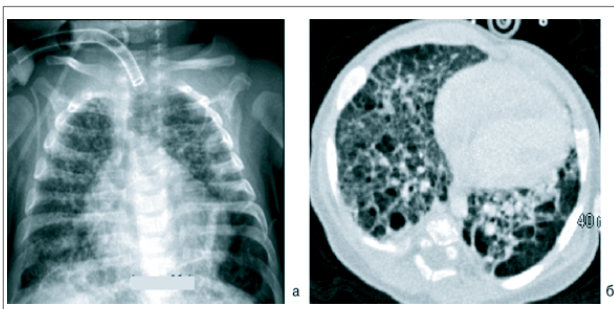


Рис. 3. Рентгенография ОГК — гиперпневматоз с тонкой сетчатой деформацией легочного рисунка за счет интерстициция, в дальнейшем — грубый ячеистый рисунок легочного фиброза. КТВР — утолщение междольковых перегородок, участки воздуха, кистовидные просветления на фоне «матового стекла»

пает альвеолярный коллапс в конце выдоха. Она состоит на 80–90% из липидов и 10–15% — протеинов. Среди 4 известных белков сурфактанта (Sp-A, -B, -C, -D), Sp-A, -D не являются сурфактант-активными, а мутации в генах, кодирующие Sp-B, -C, являются причинами ИЗЛ. Внутриклеточный синтез этих протеинов очень сложный. В этот метаболизм вовлечены и другие молекулы, такие как ABCA3 и тиреоидный фактор транскрипции-1 (TTF-1), которые необходимы для его синтеза. ABCA3 участвует в транспорте сурфактантных липидов в ламеллярные тельца и необходим для поддержания легочного сурфактантного гомеостаза. TTF-1 является регулятором транскрипции сурфактантных протеинов SP-B и SP-C. Этот белок представлен в щитовидной железе, мозге и легких.

В течение десятилетий дефицит сурфактантных белков был известен как причина болезни гиалиновых мембран у недоношенных младенцев.

Мутации в генах белков сурфактанта — редкие клинические формы, но в последнее время увеличивается количество докладов о случаях этой патологии среди детей и взрослых. Формы клинических проявлений варьируют с возрастом. У новорожденных и младенцев профиль обычно тяжелый, и смертность — высокая. У школьников и взрослых болезнь имеет хроническое течение (NSIP, UIP).

1. Мутация Sp-B гена

Ген белка сурфактанта В локализуется во 2 хромосоме. Это наиболее частая мутация и встречается в 70% случаев среди погибших новорожденных. Дефицит SP-B имеет аутосомно-рецессивный тип наследования, и гетерозиготы являются только носителями патологического гена. Клинический и радиологический профиль заболевания однотипный с болезнью гиалиновых мембран. Дефицит SP-B клинически проявляется в первые сутки жизни и дети с этой патологией нуждаются в ИВЛ уже в раннем неонатальном периоде. Эффект после введения искусственного сурфактанта минимальный или кратковременный. Нет ответа и на введение ГКС. Может присутствовать и транзиторная легочная гипертензия, которая может отвечать или не отвечать на ингалируемый NO. Большинство пациентов погибает.

Гистологические исследования образцов биопсии легких могут иметь признаки альвеолярного протеиноза, десквамативной интерстициальной пневмонии (DIP) или неспецифические признаки, такие как интерстициальный фиброз или альвеолярно-клеточная гиперплазия. Элек-

тронная микроскопия помогает в дифференциальном диагнозе.

Хотя классическое течение заболевания является летальным для младенцев, иногда наблюдается частичная недостаточность с более длительным периодом жизни. Кроме того, существует гипотеза, что гетерозиготы по Sp-B-дефициту или некоторые его виды простого нуклеотидного полиморфизма могут давать формы с низким риском остро легочного повреждения. Необходимо дальнейшее изучение, чтобы понять возможную вероятность Sp-B модифицированных генов быть причиной респираторного дистресс-синдрома или хронической респираторной болезни у взрослых.

2. Мутация Sp-C гена

Это аутосомно-доминантная мутация, связанная не только с потерей функции белка, но и с появлением аномальной функции синтезированного белка: будучи сурфактант-активным, аномальный Sp-C может модулировать воспалительный процесс. Накопление патологических протеинов в эндоплазматическом ретикулуме активирует воспалительный каскад, факторы апоптоза и вмешивается в нормальный синтез белков. Роль этой функции при дефиците Sp-C еще не ясна.

Описаны спорадические случаи болезни, но чаще она является унаследованным состоянием. Мутация Sp-C локализуется в коротком плече 8 хромосомы и транскрибируется до 900-РНК, которая после процедуры посттрансляции теряет 1 из 191 или 197 АК. В настоящее время описано около 35 мутаций этого процесса.

Клинический фенотип чрезвычайно изменчив. Наблюдаются проявления заболевания в нескольких поколениях семей с периода новорожденности в виде неуклонно прогрессирующего дистресс-синдрома или в виде UIP позднее, в среднем возрасте. Предполагается, что могут быть сочетанные мутации ABCA3 и Sp-C, причем последняя может быть вторичной по отношению к первой.

Тяжесть болезни также варьирует. Заболевание может прогрессировать асимптоматично, приводя к необходимости трансплантации легких или к смерти. Была описана спонтанная и пролонгированная ремиссия у детей. Лечение неизвестно. КС и ГХК использовались, но эти данные достаточно противоречивы.

У новорожденных гистологическая картина при этой патологии может напоминать хронический пневмонит младенцев (CPI), NSIP, DIP, а у взрослых — UIP, IPF.

3. ABCA3-генная мутация

Интерстициальное заболевание легких может быть причиной не только отсутствия пространственно правильных белков, но и мутаций, которые обеспечивают синтез ферментов, обслуживающих синтез сурфактантных белков. Среди них ABCA3-генная мутация. ABCA3 является членом семейства протеинов, которые связаны с антитиреотропным протеином (АТР). Он является трансмембранным протеином, который транспортирует субстанции через биологические мембраны и локализован в ламеллярных тельцах альвеолоцитов 2-го порядка.

ABCA3-дефицит имеет аутосомно-рецессивный тип наследования с неизвестной распространенностью. Большое количество генов располагается на 16 хромосоме, которая содержит 33 экзона, кодирующих 1704 белка. Заболевание связано со снижением функции этих белков. ABCA3 является частью семейства генов, многие из которых ассоциируются с человеческими болезнями:

- ABCA 1 — Тангьер болезнь (в результате снижения липопротеинов высокой плотности).

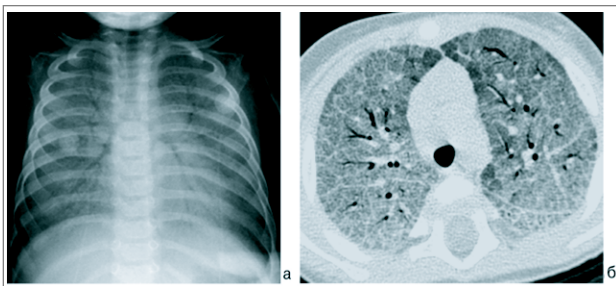


Рис. 4. КТ ОГК: сочетание «матового стекла» и утолщения меж-
дольковых перегородок, симптом «бульжная мостовая» —
признак легочного протеиноза

- АВСА3 — ИЗЛ.
- АВСА 4 — ювенильная дегенерация желтого пятна (Старгардт болезнь).
- АВСА7 (CFTR) — муковисцидоз.

Было описано более 100 мутаций в гене АВСА3. Большой размер гена означает, что много мутаций еще долго будут не распознанными. Ген наиболее экспрессирован в легочной ткани, но может также оказывать влияние на сердечную мышцу, мозг, тромбоциты и почки. Однако клинический фенотип дефицита АВСА3 в этих тканях неизвестен. Наиболее частой мутацией, которая выявляется у 5% старших детей с chILDs, была E292V. Также было сделано предположение, что некоторые случаи могли быть связаны с мутациями в не кодирующих белки участках гена. Полагают, что кроме вовлечения в синтез белков сурфактанта, протеины, синтезируемые в этом локусе гена, могут вовлекаться в транспорт липидов, регулировать развитие плода, увеличиваясь в поздние сроки гестации, и локализованы они в ламеллярных тельцах клеток 2-го типа.

АВСА3-дефицит может быть наиболее частой генетической причиной неонатальной дыхательной недостаточности, имитируя проявление Sp-B дефицита. Реже АВСА3-дефицит может имитировать первичную легочную гипертензию новорожденных. Первоначально считалось, что болезнь имеет фатальный конец. Однако со временем стало ясно, что чем позднее манифестирует болезнь, тем лучшим бывает прогноз. При позднем старте заболевания легочная функция может оставаться стабильной в течение многих лет, но большинство детей отстают в физическом развитии. Механизм, приводящий к позднему клиническому проявлению АВСА3-недостаточности, неизвестен. Существует точка зрения, что позднее появление может быть связано с min-sense мутациями, такими как E292V, N1076K, G1302E, P1301L, T1114M, E690K.

Как и при дефиците Sp-C, гистологическая картина имеет широкое разнообразие, включая PAP, DIP, NSIP, CPI, и эти формы могут меняться со временем. У подростка была описана UIP с АВСА3-дефицитом. Это подчеркивает необходимость внимательной оценки детей с подозрением на нарушение метаболизма сурфактанта. Электронная микроскопия показывает аномальной формы ламеллярные тельца в альвеолоцитах 2-го порядка.

Неизвестно эффективное лечение, но могут быть использованы преднизолон и гидроксихлорокин.

4. Дефицит ТТФ-1 (тиреоидный фактор роста)

ТТФ-1 играет ведущую роль в формировании и развитии легких и контролирует синтез SP-C, SP-B, АВСА3. Генетические мутации ТТФ-1 является причиной гипотиреоза, неврологических симптомов (гипотония, хорей) и нео-

натального респираторного дистресс-синдрома или хронической легочной болезни. Бронхоальвеолярный лаваж выявляет уменьшение SP-B, связанное с увеличением проSP-C. Гистологические признаки биоптатов легких при этой патологии включают расширение межклеточных соединений, гиперплазию пневмоцитов 2-го типа, внутриальвеолярное накопление Schiff-положительного материала.

Так как мутации дисфункции сурфактанта имеют значительные генетические последствия для семей, врачу следует учитывать эту патологию при осмотре своих пациентов и направлять на генетическое тестирование.

5. Хронический пневмонит младенцев (CPI) [9,11]

Эта категория является гистологическим диагнозом. Первое описание этого состояния предшествовало пониманию роли сурфактанта и других генетических поломок в возникновении chILDs. Болезнь характеризовалась заметным утолщением альвеолярных септ, разительной гиперплазией клеток 2-типа, альвеолярным экссудатом, содержащим значительное количество макрофагов, обломки эозинофилов. Были обнаружены примитивные мезенхимальные клетки внутри утолщенных альвеолярных септ, с небольшими признаками воспалительного процесса. Данное состояние случается только у младенцев и маленьких детей. Характерно, что изначально дети были клинически хорошими, а респираторные симптомы проявлялись на 1–9 месяце жизни. Анализ этих данных свидетельствовал о текущей пневмонии или медленно разрешающейся пневмонии, которая затрагивают незрелое или аномальное легкое.

Несмотря на лечение, многие младенцы имели фатальный исход. Описаны редкие случаи длительного периода выживания. Вполне вероятно, что многие случаи фактически имели аномалии генов белков сурфактанта, поэтому патологоанатомические отчеты с признаками CPI должны побудить к ДНК-исследованию на Sp-B и Sp-C и АВСА3 мутации генов.

КТ-находки были неспецифичны: изменения плотности изображения по типу «матового стекла», уплотнения, потеря объема и гиперинфляция.

Показания к исследованию протеинов сурфактанта [6]:

- тяжелый необъяснимый респираторный дистресс-синдром;
- любые диффузные заболевания легких на КТ, особенно при положительном семейном анамнезе в отношении ИЗЛ;
- гистопатологические признаки PAP, DIP, NSIP, CPI, UIP;
- ненормальные ламиллярные тельца или их отсутствие при электронной микроскопии у детей с chILD.

Ниже приведен список генетически обусловленных заболеваний, в клинике которых может встречаться диффузный легочной процесс.

Генетические нарушения, приводящие к ИЗЛ у детей [6]:

- Sp-B, Sp-C, АВСА3-дефицит.
- Аномалия GM-CSF-рецептора.
- Болезни накопления, т.к. Gaucher болезнь, Ниманн–Пика болезнь.
- Hermansky–Pudlak синдром.
- Интолерантность к лизинурическому протеину.
- GM1-ганглиозидоз.
- Болезнь Фабри.
- Нейрофиброматоз.
- FOXP3 дефицит.
- Легочной альвеолярный микролитиаз (мутация в SLC34A2 гене).
- STRA6 дефицит.
- Теломеразная генная мутация (TERC, TERT).
- «Мозг–легкое–щитовидка» синдром.

Легочный альвеолярный протеиноз (РАР) [6,11].

Этот термин был использован, чтобы описать гистологическую картину, в которой альвеолярное пространство заполнено аморфным Schiff-положительным протеиноподобным материалом, с небольшими признаками интерстициального воспаления. Дебют заболевания может быть от периода новорожденности до старости. Картина РАР может быть представлена, по крайней мере, шестью отдельными причинами:

1. Аномалии белков сурфактанта, вызванные Sp-B и Sp-C и ABCA3 мутациями, могут приводить ко многим гистологическим проявлениям, в том числе к РАР, когда проявления заболевания начинаются в период новорожденности.

2. Аномалии рецептора гранулоцитарно-макрофагального колониестимулирующего фактора (GM-CSF) также могут приводить к РАР. Клиренс сурфактанта альвеолярными макрофагами требует функционирующего GM-CSF рецептора. Мутации в бета- и альфа-цепи GM-CSF рецептора может быть редкой причиной РАР.

3. Аутоиммунная болезнь с антителами к GM-CSF рецептору является наблюдаемой у взрослых формой, но может встречаться и у детей. Диагноз выставляется на основании нахождения аутоантител к GM-CSF рецептору в сыворотке или в БАЛ. Первоначально этот вариант РАР успешно лечился серией легочных лаважей большого объема, но сейчас участилось лечение методом ингаляции или системного введения GM-CSF.

4. РАР был описан в связи с иммунодефицитом (агаммаглобулинемией). Точный механизм плохо изучен.

5. Макрофагальная блокада при онкогематологических заболеваниях и пневмокониозах также может приводить к РАР и наблюдается исключительно у взрослых.

6. РАР может быть проявлением метаболического заболевания — непереносимости лизинурического протеина, болезнь Ниманна—Пика, Гоше.

2-А. Нарушения у детей с сохранным иммунным статусом [6-11]

Среди детей младшего возраста часто встречается **постаденовирусный** бронхолит, который изредка может приводить к ИЗЛ и обычно диагностируется методом КТ без обращения к биопсии. **Гиперсенситивная пневмония** в любом возрасте может также быть диагностирована серологическими методами и КТВР без проведения биопсии. Для всех возрастов вероятными источниками аллергенов являются птицы, домашние животные, антиген голубей из одежды взрослых заводчиков голубей, которые живут с детьми, или перья в постельном белье. Лечение состоит в устранении аллергенов и применении преднизолона. **Аспирационный синдром** можно легко спутать с нарушением белков сурфактанта или эти состояния могут быть сочетанными. Если есть сомнения, то проводят оба исследования: изучение белков сурфактанта и выявление причины аспирации (исключение трахеопищеводной фистулы, ларингеальной расщелины).

Подробное описание этой группы заболеваний авторами не ставилось среди целей данного литературного обзора.

2-В. Расстройства, ассоциированные с системными заболеваниями:

Нарушения обмена веществ (лизосомные заболевания) [6, 11].

Болезнь Гоше является аутосомно-рецессивным заболеванием и наиболее распространена из лизосомальных болезней накопления. Оно обусловлено генетической недостаточностью фермента лизосом глюкоцереброзидазы, которая катализирует распад глюкоцереброзида. Он является составляющим белком клеточной мембраны

красных и белых кровяных клеток. Следствием недостаточности фермента является накопление глюкоцереброзида в ретикуло-эндотелиальных клетках, что приводит к чрезмерному отложению жирового материала в селезенке, печени, почках, легких, головном и костном мозге. Легочные проявления в основном характеризуются снижением диффузионной способности легких и функционального остаточного объема. На КТ-изображениях легких находят интерстициальные изменения.

Непереносимость лизинурического протеина является аутосомно-рецессивным состоянием с мультисистемными проявлениями, включая рвоту, диарею, отставание в развитии, гепатоспленомегалию, хроническую почечную болезнь, обратное умственное развитие, повреждение иммунитета. В этом случае причиной является мутация SLC7A7 гена. Болезнь может быть представлена только пульмонологическими проявлениями, которые могут быть в форме острого жизнеугрожающего ИЗЛ, или более типично, иметь РАР-подобную картину. В литературе есть сведения об успешном лечении последнего объемными легочными лаважами. Вероятно, РАР — вторичный к лизиноприловой непереносимости.

Болезнь Ниманна—Пика является редкой аутосомно-рецессивной болезнью накопления липидов, для которой характерно накопление сфингомиелина в большинстве тканей из-за недостаточности лизосомального фермента сфингомиелиназы. Это системная болезнь, но ее необходимо включать в дифференциальную диагностику РАР. Известно шесть типов этого заболевания. Легочная форма болезни трудна для диагностики. Для старших пациентов с типом В и С₂ типичны рестриктивные нарушения функции легких. Характерные особенности КТВР — утолщение интралобулярных септ, интралобулярная исчерченность и синдром «матового стекла». Эти изменения плохо коррелировали с функциональными легочными нарушениями. Имеются сведения о проявлениях в форме узелков, которые в некоторых случаях могли быть кальцифицированы. Типичным было проявление у пациентов эндогенной жировой пневмонии, с пенистыми макрофагами, которые заполняли альвеолярное пространство и интерстиций. Необычной особенностью типа В является накопление липидов в мерцательном эпителии дыхательных путей. БАЛ и легочная биопсия обнаруживают пенистые макрофаги, которые при окрашивании по Меу—Груневальд—Гимзе обнаруживают голубые грануляции, известные как морские гистиоциты. Электронная микроскопия обнаруживает аномальные ламеллярные тельца. Были описаны редкие случаи с кистами и врожденной лобарной эмфиземоподобной картиной. Тип Е является редким, но также может проявляться патологией легких. Костномозговая клеточная трансплантация является современным методом лечения, методом выбора для некоторых пациентов может быть заместительная энзимотерапия. Было описано, что в некоторых случаях легочной патологии при болезни Ниманна—Пика применяли в качестве лечения объемные легочные лаважи, но положительный результат был редким, только в случае раннего проявления заболевания. Тип С₁ также редко ассоциировался с ответом на легочной лаваж.

Hermansky—Pudlak синдром является редким (приблизительно один случай на миллион) заболеванием на большинстве территории Земли, но есть области (Пуэрто-Рико), где он встречается с большей частотой (1 на 1800). НПС — это гетерогенная группа аутосомно-рецессивных заболеваний, связанных с накоплением цероидподобного вещества в лизосомах клеток различных тканей. Для детей характерны альбинизм, предрасположенность к кровоточивости (недо-

статочная агрегация тромбоцитов) и системные осложнения, связанные с дисфункцией лизосом. Хронический воспалительный процесс может объяснить постепенное развитие ИЗЛ и фиброза легких. Известно восемь различных генов, некоторые из которых приводят к относительно мягкому фенотипу HPS. Легочной фиброз имел место в случае клинических типов 1, 2, 4 (80% HPS — это 1 и 4 типы, мягкая форма легочной болезни характерна для 2 типа), обычно во взрослом возрасте (более 40 лет). Диагностическим ключом к этим состояниям является биопсия легких, для которой были характерны вакуолизированные клетки, гигантские ламеллярные тельца и усиление аутофлуоресценции. Согласно некоторым данным, применение перфенидона может принести пользу при фибротической форме.

Семейная гиперкальциемия с гипокальциурией вызвана аутосомно-доминантной потерей функции в результате мутаций в гене, кодирующем кальций-чувствительный рецептор (Ca₂CR). G-белок, связывающий рецептор мембраны, выражен во многих тканях. Мутация, приводящая к потере функции кальций-чувствительного рецептора, ухудшает ответную реакцию торможения паратиреоидного гормона в ответ на повышение концентрации кальция в крови. Результатом является гиперкальциемия, что связано с не соответствующим нормальному или слегка повышенным уровнем парат-гормона. В почках мутация в Ca₂CR предотвращает ответную реакцию торможения реабсорбции кальция в ситуации гиперкальциемии, что приводит к относительной гипокальциурии. Респираторные симптомы, как правило, не выражены и связаны со снижением диффузионной способности легких. Гистология легких указывает на наличие инородных гигантских клеток и мононуклеарных клеток, инфильтрующих альвеолярный интерстиций, без очерченных гранулем.

2–С. Нарушения у иммунокомпрометированных пациентов [6]

Интерстициальное заболевание легких может быть первым проявлением иммунодефицита или случиться у ребенка с уже известным иммунодефицитом. В первом случае гистологические находки в биоптатах легких могут указывать на лимфопролиферативное состояние, в частности быть аналогичны фолликулярному бронхолитому (FB) или LIP (лимфоцитарная интерстициальная пневмония), что должно всегда побуждать к иммунологическому обследованию таких детей (включая тесты на ВИЧ и тесты на оппортунистические инфекции).

У детей с известным иммунодефицитным статусом дифференциальный диагноз должен быть широким и включать многие состояния, которые в большинстве не будут рассматриваться как ИЗЛ. По возможности, следует включать оппортунистические инфекции, лекарственно- и радиационно-индуцированные легочные повреждения, осложнения трансплантации (отторжение), вторичный отек легкого из-за ятрогенной сердечной дисфункции, легочное кровотечение и рецидив исходного онкологического состояния, такого как лейкемия.

2–D. Нарушения, маскирующиеся под ИЗЛ [6]

Они включают легочные гипертензионные изменения (либо артериальные, либо венозные), вторичные сердечные заболевания, лимфатические нарушения. В последнем случае биопсии следует избегать, если это возможно, потому что процедура может быть осложнена длительным лимфатическим выпотом, который может быть тяжелым и иметь смертельный исход. Легочная лимфангиэктазия ранее считалась медленным фатальным состоянием.

ЛИТЕРАТУРА

1. American Thoracic Society, European Respiratory Society. Joint statement of the American Thoracic Society (ATS), and the European Respiratory Society (ERS). American Thoracic Society/European Respiratory Society international multidisciplinary consensus classification of the idiopathic interstitial pneumonias. *Am J Respir Crit Care Med.* 2002, 165: 277–304.
2. An official European Respiratory Society/American Thoracic Society research statement: interstitial pneumonia without autoimmune features: ERJ Express. Published on July 9, 2015.
3. An Official American Thoracic Society Clinical Practice Guideline: Classification, Evaluation, and Management of Childhood Interstitial Lung Disease in Infancy *Am J Respir Crit Care Med.* 2013, Aug 1, 188; 3: 376–394.
4. Clement A., Nathan N., Eraund R. : Interstitial lung diseases in children. *Orphanet Journal of Rare Diseases.* 2010, 5 : 22.
5. Clement A., Eber E.: Interstitial lung diseases in infants and children. *Eur Respir J.* 2008, 31(3):658–66.
6. Bush A., Nicholson A.G. : Pediatric Interstitial lung diseases. *Eur. respir. Mon.* 2009, 48: 319–364.
7. Deutsch G.H., Young L.R., Deterding R.R., Fan L.L., Dell S.D., Bean J.A. et al. : Diffuse lung disease in young children: application of a novel classification scheme. *Am J Respir Crit Care Med.* 2007, 176(11):1120–8.
8. Fan L.L., Langston C. : Pediatric interstitial lung disease: children are not small adults. *Am J Respir Crit Care Med.* 2002, 165(11):1466–7.
9. Fan L.L., Deterding R.R., Claire Langston : Pediatric Interstitial lung diseases revisited. *Pediatric Pulmonology.* 2004; 38:369–378.
10. Maria Aparecida Soares de Souza Paiva et al. : Chronic interstitial lung diseases in children. *J. Bras. Pulmon.* 2009; 35 (8): 792–803.
11. Meyer K.C., Raghu G., Baughman R.P et al. An official American Thoracic Society clinical practice guideline: the clinical utility of bronchoalveolar lavage cellular analysis in interstitial lung disease. *Am. J. Respir. Crit. Care Med.* 2012; 185 (9): 1004–1014.

Интерстиційні захворювання легень у дітей (огляд іноземної літератури)

Частина 1. Класифікація інтерстиціальних захворювань легень у дітей та опис деяких нозологічних одиниць, які зустрічаються переважно у немовлят (0-2 роки)

О.М. Охотнікова, Т.М. Ткачова, О.І. Горбатюк

Національна академія післядипломної освіти ім. П.Л. Шупика, м. Київ, Україна

В огляді висвітлюються досягнення дитячої пульмонології за останні 10 років. Наводиться інформація щодо класифікації інтерстиціальних захворювань легень (ІЗЛ) у дітей, підходів до діагностики, клінічної картини і тактики лікування деяких нозологічних одиниць. Особлива увага приділяється новим клінічним формам у дітей молодше двох років. Стаття поділена на три частини. У 1-й частині надається матеріал, присвячений класифікаційним підходам та окремим нозологічним одиницям ІЗЛ, які зустрічаються переважно у немовлят; 2-га частина висвітлює захворювання дітей більш старшого віку (2–18 років), у клінічній картині яких є хронічний легеневий паренхіматозний процес; у 3-й частині наводиться інформація щодо методів та підходів до діагностики, а також стратегія лікування.

Ключові слова: інтерстиційні захворювання легень, діти, класифікація, діагностика, лікування.

Interstitial lung diseases in children (Review of Foreign Literature)

Part 1. ILD disease entities, which are found mainly in infants (0-2 years)

O.M. Okhotnikova, T.N. Tkacheva, O.I. Gorbatyuk

The National Academy of Postgraduate Education, Kyiv, Ukraine

Interstitial lung disease (ILD) in infants and children comprises a large spectrum of rare respiratory disorders that are mostly chronic and associated with high morbidity and mortality. These disorders are characterized by inflammatory and fibrotic changes that affect alveolar walls. Children with these conditions typically present with tachypnea, crackles, and hypoxemia. Recent advances have been made in the identification of different types of PILD that are unique to infancy. More exciting has been the discovery of genetic abnormalities of surfactant function, now described in both children and adults. Several classifications for ILD have been proposed but none is entirely satisfactory especially in children. The following diagnostic grouping is used to discuss the various causes of paediatric ILD: 1) exposure-related ILD; 2) systemic disease-associated ILD; 3) alveolar structure disorder-associated ILD; and 4) ILD specific to infancy. The present article reviews different types of PILD, current diagnostic approaches, as well as therapeutic strategies. The article is divided into three parts. The first part describes the ILD disease entities, which are found mainly in infants; Part 2 is devoted to the diseases in older children (2–18 years), in which the clinic has a chronic pulmonary parenchymal process; in the third part provides information on the methods and approaches of diagnosis as well as treatment strategies.

Key words: Interstitial lung disease, children, classifications, diagnostics, treatment.

Сведения об авторах:

Охотникова Елена Николаевна — д. мед. н., проф., зав. каф. педиатрии № 1 НМАПО имени П.Л. Шупика; НДСБ «ОХМАТДЕТ».

Адрес: г. Киев, ул. Дорогожицкая, 9; ул. Чорновола, 28/1; тел. (044)-236-21-97.

Ткачева Татьяна Николаевна — д. мед. н., проф., зав. каф. педиатрии № 1 НМАПО имени П.Л. Шупика; НДСБ «ОХМАТДЕТ».

Адрес: г. Киев, ул. Дорогожицкая, 9; ул. Чорновола, 28/1.

Горбатюк Ольга Игоревна — клин. ординатор каф. педиатрии № 1 НМАПО имени П.Л. Шупика; НДСБ «ОХМАТДЕТ».

Адрес: г. Киев, ул. Дорогожицкая, 9; ул. Чорновола, 28/1.

Статья поступила в редакцию 28.01.2016 г.

Шановні колеги!



Відповідно до «Реєстру з'їздів, конгресів, симпозіумів, науково-практичних конференцій і наукових семінарів, які проводитимуться у 2016 році» 21–23 вересня 2016 року у м. Львові відбудеться XVIII щорічна Всеукраїнська науково-практична конференція «Актуальні питання педіатрії» (Сідельниковські читання).

На конференції будуть розглянуті сучасні проблеми догляду за здоровою дитиною та її вигодовування, проблеми діагностики, лікування та профілактики поширених хвороб дитячого віку. Також буде проведено окреме секційне засідання із обговоренням звітів головних позаштатних спеціалістів зі спеціальності «дитяча кардіоревматологія».

У межах роботи XVIII Сідельниковських читань 23.09.2016 року на базі Львівського національного медичного університету ім. Д. Галицького відбудеться науково-методична нарада з актуальних питань викладання педіатрії у вищих медичних навчальних закладах та закладах післядипломної освіти.

Заявки на участь (автори, назва доповіді, установа, місто, прізвище доповідача, телефон, поштова та електронна адреса) просимо надсилати на адресу:

02660, м. Київ, проспект Алішера Навої, 3, Київська міська дитяча клінічна лікарня №2, завідувачу кафедри педіатрії №2 Національного медичного університету імені О.О. Богомольця, члену-кореспонденту

НАМН України, професору Волосовцю Олександр Петровичу до 1 червня 2016 р. або на електронну адресу krivorstov@voliacable.com

У відповідності до наказу МОЗ України від 07.07.2009 № 484, зареєстрованого у Міністерстві юстиції України 27.07.2009 № 693/16709, учасники конференції отримають сертифікат МОЗ України, який надає відповідну кількість балів для атестації на присвоєння (підтвердження) лікарської кваліфікаційної категорії.

До участі у Всеукраїнській науково-практичній конференції запрошуються головні позаштатні спеціалісти МОЗ України, лікарі-педіатри, лікарі зі спеціальностей «загальна практика — сімейна медицина», лікарі інших педіатричних спеціальностей, організатори охорони здоров'я, головні позаштатні спеціалісти за спеціальністю «дитяча кардіоревматологія»; завідувачі та співробітники педіатричних кафедр та кафедр сімейної медицини вищих медичних навчальних закладів та закладів післядипломної освіти, профільних науково-дослідних установ МОЗ України та НАМН України.

Іногородніх учасників конференції просимо заздалегідь потурбуватися про місце проживання у м. Львова та квитки на проїзд.

З повагою, Оргкомітет