

УДК:6/6.24-002.16/.17-007.15-039.42-053.2(048.8)

Е.Н. Охотникова, Т.Н. Ткачева, О.И. Горбатюк

Ведение детей первых двух лет жизни с интерстициальными заболеваниями легких (по материалам Официального Положения Американского Торакального Общества: «Клиническое руководство: классификация, обследование и ведение младенцев с интерстициальными заболеваниями легких»)

Национальная медицинская академия последипломного образования им. П.Л. Шупика, г. Киев, Украина

SOVREMENNAYA PEDIATRIYA.2016.1(73):17-27; doi10.15574/SP.2016.73.17

Вниманию читателей предлагается новое руководство Американского Торакального Общества (опубликовано: Am J Respir Crit Care Med Vol 188, Iss 3, pp 376-394, Aug 1, 2013) по ведению детей младше двух лет с синдромом интерстициального поражения легких, который характерен для большого количества нозологических форм. Нам представляется, что в связи с отсутствием в Украине рекомендательных документов, регламентирующих диагностику и лечение пациентов с интерстициальными заболеваниями легких (ИЗЛ), данная информация будет полезной не только педиатрам, но и детским пульмонологам, торакальным хирургам, неонатологам.

Интерстициальные заболевания легких (ИЗЛ) у младенцев и детей включают в себя большой спектр редких болезней дыхательных путей, которые преимущественно являются хроническими и связаны с высокой заболеваемостью и смертностью.

В последнее время возросло распознавание и понимание клинических форм ИЗЛ у младенцев. Эти формы отличаются от таковых у детей старшего возраста и взрослых.

В рамках Американского Торакального Общества была создана мультидисциплинарная команда врачей с целью разработки научно обоснованной классификации и руководства по диагностике и ведению детей с ИЗЛ, которое, в основном сфокусировано на неонатальных и младенческих (до двух лет) формах.

Целью данной статьи является обзор основных положений этого руководства. Информация, изложенная в статье, будет полезной для неонатологов, педиатров и детских пульмонологов.

Ключевые слова: Клиническое руководство АТС, интерстициальные заболевания легких, дети, классификация, диагностика, лечение.

Интерстициальные заболевания легких (ИЗЛ) — это гетерогенная группа патологических состояний, для которых характерно прогрессирующее поражение легочной паренхимы и наличие рентгенологического синдрома двухсторонней диссеминации. Большинство из них являются достаточно редкими, однако в эпоху бурного технического прогресса и загрязнения окружающей среды все чаще детские врачи сталкиваются с этой патологией. Вместе с тем низкая распространенность этих состояний приводит, с одной стороны, к отсутствию рандомизированных исследований по поводу обследования и лечения детей с ИЗЛ, а с другой — к низкому уровню знаний среди педиатров.

Литературные данные свидетельствуют о том, что в этой группе заболеваний диагностические ошибки встречаются в 75–80% случаев. Адекватная специализированная помощь им оказывается обычно через 1–2 года после возникновения первых симптомов, что приводит к низкой эффективности лечения и худшему прогнозу.

Однако следует отметить, что за последние 10 лет, благодаря техническим достижениям в области обследования маленьких пациентов, в странах Западной Европы и США произошел прорыв в изучении ИЗЛ, особенно у детей раннего возраста. Опыт показал, что имеются существенные различия в формах, течении, гистологических особенностях, прогнозе ИЗЛ у детей и взрослых. Например, самая частая форма ИЗЛ у взрослых — обычная идиопатическая интерстициальная пневмония (ИИП) — крайне редко встречается у детей, и только в подростковом возрасте. В то же время у детей имеются

формы, которые не встречаются у взрослых, такие как нейроэндокринная гиперплазия младенцев, легочной интерстициальный гликогеноз.

До сих пор существуют разногласия в терминологии данных процессов. Понятие «диссеминированные заболевания легких» учитывает лишь один, хотя и очень важный, признак — рентгенологический синдром легочной диссеминации, но не указывает на сущность процесса. В настоящее время наиболее распространенный в мире термин для обозначения этой группы болезней — «интерстициальные заболевания легких». Однако это понятие также не лишено недостатков: оно определяет преимущественное поражение интерстиция, в то время как самые серьезные по своим исходам процессы происходят в паренхиме легкого с нередким вовлечением воздухоносных путей. Существующий ранее термин «диффузные паренхиматозные болезни легких» акцентировал внимание на паренхиматозном поражении легких (альвеолите), которое является стержнем клинической симптоматики.

Несмотря на полиморфизм клинико-морфологических проявлений ИЗЛ, для всех характерно ремодулирование легочных структур с разрастанием соединительной ткани в легочной паренхиме, что приводит к утолщению альвеоло-капиллярной мембраны, альвеолярных перегородок, облитерации альвеол и капилляров фиброзной тканью и деформации дистальных бронхиол. В начале заболевания морфологическая картина соответствует больше альвеолиту, по мере прогрессирования происходит постепенное нарастание интерстициального фиброза,

Таблица 1

Обзор методологий, которые применялись в подготовке Руководства ATS

Метод	Да	Нет
Подбор законодательного органа: — включали экспертов клинических и неклинических дисциплин; — включали отдельных клиницистов, которые представляли обзоры пациентов; — включали методистов соответствующих экспертиз (документированная экспертиза, которая проводилась методом системного анализа для установления доказательной базы и разработки основанных на этих доказательствах рекомендаций)	+	+
Литературный обзор: — выполнялся в сотрудничестве с библиотекой; — использовались многие электронные базы данных; — использовался обзор справочного перечня отобранных статей	+	+
Доказательный синтез: — заранее были определены критерии включения и исключения; — проводилась оценка исследований с целью выявления причин предвзятости; — проводилось уточнение соотношения пользы и вреда; — использование PRISMA*, чтобы применить системный анализ; — использование GRADE**, чтобы описать качество доказательств	+	+
Образование рекомендаций: — использование GRADE, чтобы оценить силу рекомендаций		+

Примечание: *PRISMA – Preferred Reporting Items Systematic Reviews and Meta-analyses; GRADE – Grades of Recommendation, Assessment, Development and Evaluation.

а в терминальной стадии — формирование «сотового легкого», дисплазия эпителия альвеол и мелких бронхов.

В 2013 году в рамках Американского Торакального Общества была создана мультидисциплинарная команда врачей с целью разработки научно обоснованной классификации и руководства по диагностике и ведению детей с интерстициальными заболеваниями легких, которое, в основном, было сфокусировано на неонатальных и младенческих (до двух лет) формах.

Целью данной статьи является ознакомление широкого круга врачей педиатрического профиля с основными положениями «Клинического руководства: классификация, обследование и ведение младенцев с детскими интерстициальными заболеваниями легких», разработанного рабочей группой Американского Торакального Общества.

В руководстве подчеркивается, что ИЗЛ — это неспецифический термин, относящийся к нарушениям, которые характеризуются ремоделированием легочного интерстиция и дистальных воздухопроводящих путей, что приводит к нарушению газообмена. У детей термин «интерстициальные заболевания легких» может вводить в заблуждение, так как при некоторых болезнях легких, рассматриваемых как ИЗЛ и имеющих схожую клиническую картину, патологический процесс первично может развиваться вне интерстиция. По этой причине рабочая группа относит эти заболевания больше к диффузным легочным процессам, чем к чисто интерстициальным заболеваниям легких.

Методы, используемые при разработке Руководства ATS, представлены в таблице 1.

На основании анализа имеющегося опыта последних 10 лет был предложен новый вариант классификации ИЗЛ у детей, разработанной специальной группой Европейского респираторного общества еще в 2002 году.

Рабочая классификация диффузных заболеваний легких у детей

1. Заболевания, наиболее распространенные в раннем детском возрасте:

А. Диффузные нарушения развития легких:

1. Ацинарная дисплазия.
2. Врожденная альвеоло-капиллярная дисплазия.
3. Альвеоло-капиллярная дисплазия с аномальным расположением легочных вен.

В. Нарушение роста легких:

1. Легочная гипоплазия.
2. Хроническое заболевание легких новорожденных:
 - хроническое заболевания легких, ассоциированное с недоношенностью (бронхолегочная дисплазия);
 - приобретенное хроническое заболевания легких у доношенных младенцев.
3. Структурные легочные изменения, ассоциированные с хромосомными нарушениями:

С. Специфические состояния неустановленной этиологии:

1. Легочной интерстициальный гликогеноз.
2. Нейроэндокринная гиперплазия младенцев.

Д. Дисфункция системы сурфактанта:

1. Мутация SFTPВ:
 - легочной альвеолярный протеиноз (РАР) и другие состояния с тем же доминирующим гистологическим паттерном.
2. Мутация SFTPC:
 - с доминирующим гистологическим паттерном хронического пневмонита (СPI);
 - с доминирующим гистологическим паттерном десквамативного интерстициального пневмонита (DIP);
 - с доминирующим гистологическим паттерном неспецифического интерстициального пневмонита (NSIP).

3. Мутация ABCA3 — с гистологическими паттернами PАР, СPI, DIP, NSIP.
4. Расстройства, гистологически обусловленные дисфункцией белков сурфактанта, но еще не имеющие установленных генетических нарушений.

2. Заболевания, не характерные для младенцев:

- А. Расстройства у лиц с нормальным иммунным статусом:*
1. Инфекционные и постинфекционные процессы.
 2. Расстройства, связанные с агентами окружающей среды:
 - гиперсенситивный пневмонит;
 - вдыхание токсических летучих веществ.
 3. Аспирационный синдром.
 4. Эозинофильная пневмония.

В. Расстройства, ассоциированные с системными заболеваниями:

1. Иммунные заболевания.
2. Болезни накопления.
3. Саркоидоз.
4. Гистиоцитоз из клеток Лангенганса.
5. Злокачественные новообразования.

С. Заболевания у иммунокомпроментированных пациентов:

1. Оппортунистические инфекции.
2. Заболевания, связанные с медикаментозным воздействием.
3. Заболевания, ассоциированные с трансплантационным синдромом.
4. Диффузное альвеолярное повреждение неизвестной этиологии.

Д. Заболевания, маскирующиеся под ИЗЛ:

1. Артериальная гипертоническая васкулопатия.
2. Лимфатические расстройства.
3. Застойные васкулопатии, включающие веноокклюзионные заболевания.
4. Вторичный венозный застой на фоне заболеваний сердца.

3. Неклассифицированные заболевания включают заболевания в терминальной стадии, недиагностируемые результаты биопсии, биопсии с недостаточным количеством материала.

В этой классификации все детские ИЗЛ разделены на две категории: нарушения, более распространенные у младенцев, и нарушения, не характерные для них. Преимущество этой стратегии в том, что первая категория признает, что некоторые состояния присутствуют в значительной степени у детей младше двух лет, но могут также развиваться и в более поздние периоды детства или даже во взрослом возрасте, в то время как вторая категория признает, что у младенцев могут развиваться состояния, более характерные для старших возрастных групп детей и взрослых.

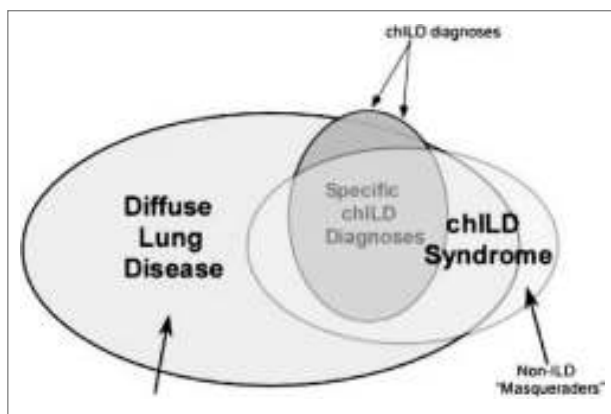


Рис. 1. Связь между диффузными паренхиматозными заболеваниями легких, chILDs, специфическим chILD-диагнозами и заболеваниями, которые маскируются под chILD

В клиническом Руководстве члены экспертной группы указывают, что существует значительная схожесть клинической картины при различных формах детских ИЗЛ. У детей с ИЗЛ **тахипноэ** является наиболее распространенным клиническим признаком (приблизительно у 75–93% пациентов). **Гипоксемия** также является характерным симптомом, как и **крепитация и кашель**. У некоторых детей может присутствовать **wheezing**, но могут выслушиваться и нормальные легочные шумы. Еще одним общим признаком у маленьких детей с ИЗЛ является **отставание в физическом развитии**. Таким образом, все эти симптомы являются неспецифическими и характерны для многих клинических форм ИЗЛ.

С целью описания клинического фенотипа, требующего быстрой диагностической оценки состояния детей с неспецифическими респираторными синдромами, был введен термин child's interstitial lung diseases (**chILDs**).

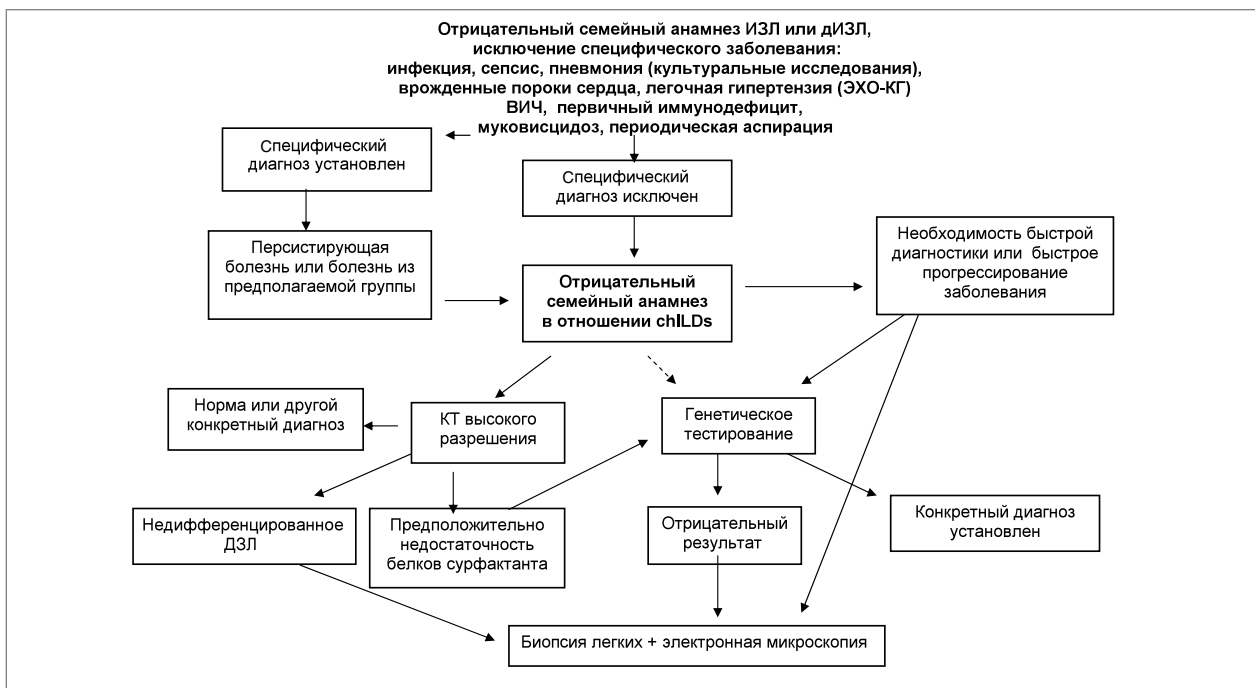


Рис. 2. Алгоритм диагностического поиска возможных интерстициальных заболеваний легких у младенцев с началом в неонатальном периоде и тяжелой формой дыхательной недостаточности

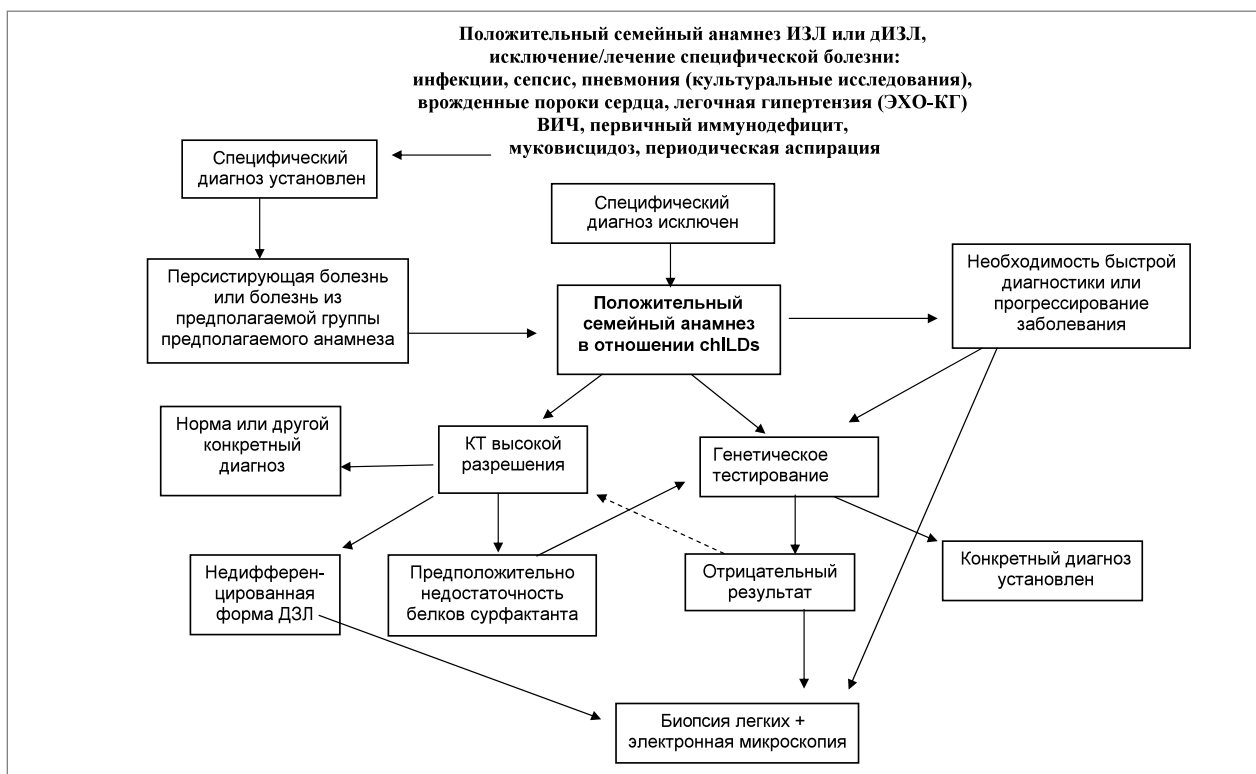


Рис. 3. Алгоритм диагностического поиска возможных интерстициальных заболеваний легких у младенцев с началом в неонатальном периоде и тяжелой формой дыхательной недостаточности

Было принято, что **ребенок первых двух лет жизни имеет chILDs** при исключении других первичных заболеваний легких в случае наличия не менее трех из нижеперечисленных критериев:

1. Респираторные симптомы, такие как кашель, быстрое и/или тяжелое дыхание или нарушение толерантности к физической нагрузке.
2. Объективные респираторные симптомы, такие как одышка в покое, крепитации, добавочные шумы, втяжения грудной клетки, «барабанные палочки», нарушение развития (роста, веса), дыхательная недостаточность.
3. Гипоксия.
4. Диффузные нарушения на рентгенографии и КТ легких. Исследование функциональных нарушений легких не включают, поскольку их сложно провести, особенно у маленьких детей.

Члены рабочей группы подчеркивают, что это определение является чувствительным для обнаружения chILD-болезни, но его специфичность остается не выясненной. Связь между диффузными паренхиматозными заболеваниями легких, chILDs, специфическим chILD-диагнозами и заболеваниями, которые маскируются под ИЗЛ, представлена на рис. 1.

Следует отметить, что chILDs есть подмножеством диффузных заболеваний легких (ДЗЛ), поэтому более частые причины респираторных нарушений у маленьких пациентов должны быть исключены (такие как муковисцидоз, инфекции и др.) перед установлением точного диагноза chILDs. Существуют заболевания, маскирующиеся под ИЗЛ, включая патологию сердца, легких, сосудов и лимфатические нарушения. Вместе с тем некоторые клинические формы специфических chILD могут быть асимптомными и определяться только генетическим путем. Специфические chILD включают только часть

chILDs, в то время как некоторые состояния остаются до сих пор не классифицированными.

Рабочей группой предложены **основные направления диагностического поиска:**

* У всех новорожденных и у детей младше двух лет следует в первую очередь исключить заболевания, относящиеся к первичным ДЗЛ: муковисцидоз, врожденный и приобретенный иммунодефицит, врожденные болезни сердца, бронхолегочная дисплазия, инфекции легких, первичная цилиарная дискинезия, повторяющаяся аспирация.

* Новорожденные и дети младше двух лет жизни, у которых диагностировано одно из первичных ДЗЛ, но тяжесть которого не соответствует типичной клинике (более тяжелое течение), требуют дальнейшего обследования для определения возможности наличия chILDs (рис. 2–4).

*** Для пациентов с chILDs рекомендовано:**

- диагностические тесты с целью определения точного chILD-диагноза (**сильная рекомендация**);
- Эхо-КТ с целью исключения ВПС и легочной гипертензии (**сильная рекомендация**);
- компьютерная томография высокого разрешения (КТВР) ОГК для оптимальной информации о природе и распространении легочного заболевания (**сильная рекомендация**);
- проведение КТВР в специализированных центрах, где концентрируются дети с ДЗЛ и имеются высококвалифицированные специалисты-радиологи (**средней силы рекомендация**);
- для всех пациентов КТ нужно выполнять в минимальной оптимальной дозе для получения адекватной диагностической информации (**сильная рекомендация**);
- дыхательные функциональные тесты для новорожденных с целью уточнения тяжести функциональных нарушений (**средней силы рекомендация**);

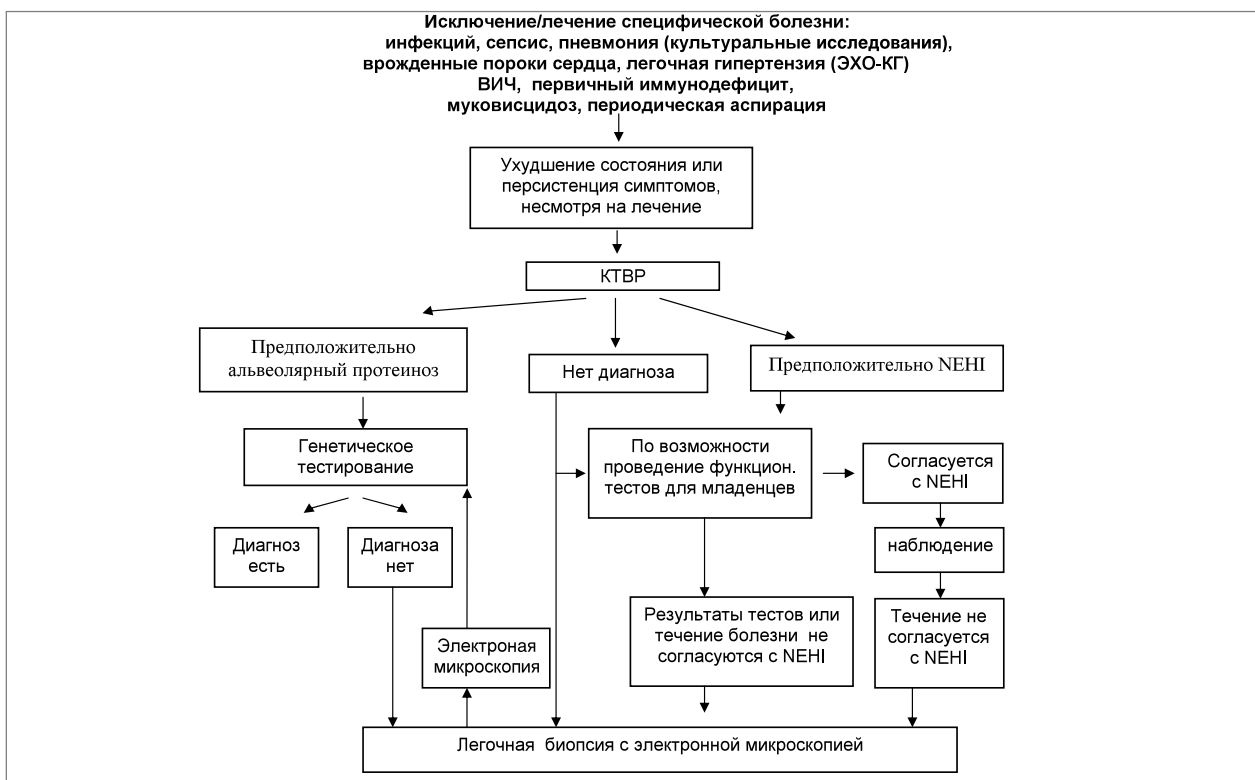


Рис. 4. Алгоритм диагностического поиска возможных интерстициальных заболеваний легких у детей с хроническим или персистирующим течением и началом клинических проявлений после 1-го месяца жизни

— проведение фибробронхоскопии с бронхолегочным лаважем (БАЛ) с целью исключения инфекции и аномалий дыхательных путей как возможных причин ДЗЛ (*средней силы рекомендация*).

* Для новорожденных с chILDs, у которых другие диагностические исследования не позволили определить точный диагноз chILD, или в случае ургентной ситуации требуется срочная диагностика, рекомендована хирургическая биопсия легких (*сильная рекомендация*).

* Пациентам с chILDs, которым необходимо проведение биопсии, рекомендовано выполнение ее под контролем видеоторакоскопии (*сильная рекомендация*).

* Образцы биопсии должны быть обработаны согласно протоколу с выделением порций материала для фиксации в формалине с целью проведения гистологического, иммуногистохимического, микробиологического исследований; для замораживания с целью возможной иммунофлюоресценции или другого спе-

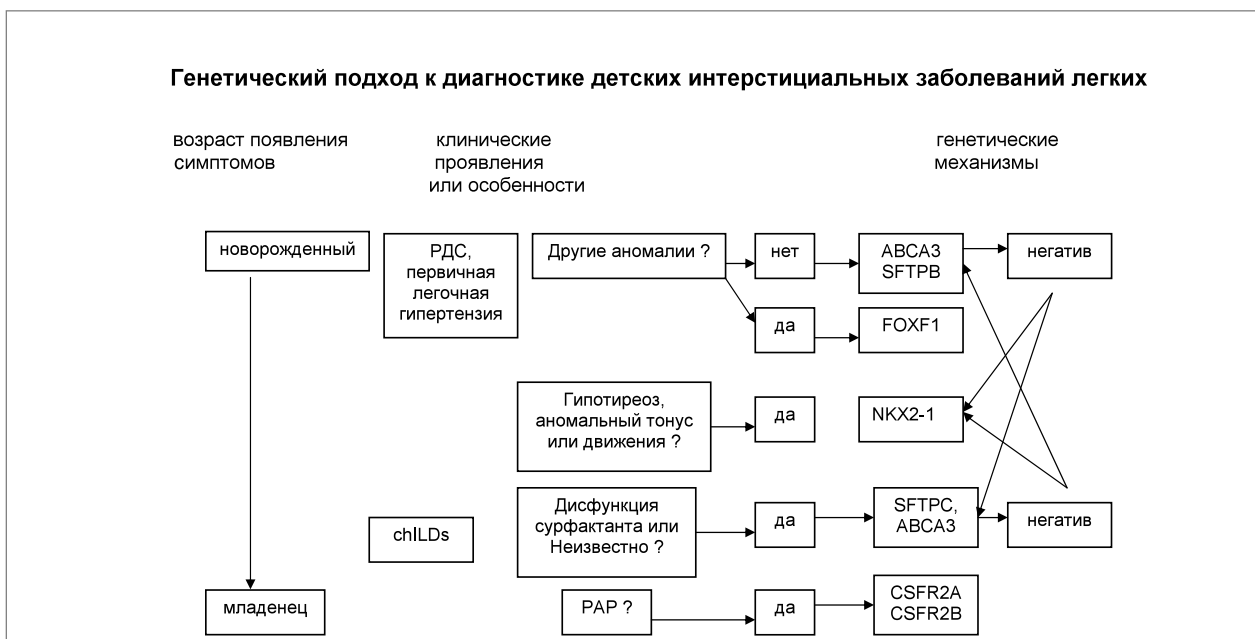

Рис. 5. Генетический подход к диагностике детских интерстициальных заболеваний легких

специального изучения, а также для возможной электронной микроскопии.

Специальное заключение:

1. Для новорожденных с наличием chILDs и тяжелой формой заболевания, с быстрым прогрессированием болезни, или положительным семейным анамнезом в отношении ИЗЛ взрослых или ИЗЛ детей рекомендовано проведение генетического тестирования для выявления генетических поломок, проявляющихся неонатальными ДЗЛ (мутации в генах SFTPB, SFTPC, ABCA3 соответственно кодирующие белки SP-B, SP-C, ABCA3). Такое тестирование должно быть проведено в сертифицированных лабораториях (**сильная рекомендация**) (рис. 5).

2. Для новорожденных, у которых имеются признаки chILDs, а также врожденный гипотиреоз, гипотония, рекомендовано генетическое тестирование на NKX2.1 мутации или делеции (тиреоид-транскрипционный фактор TTF) (**сильная рекомендация**).

3. Для новорожденных с chILDs, приводящим к дыхательной недостаточности и рефрактерной легочной гипертензии, рекомендовано тестирование на FOXF1 делецию или мутацию (**средней силы рекомендация**).

4. Для детей, переживших неонатальный период и имеющих chILDs, рекомендовано тестирование на SFTPC и ABCA3 мутации в случае, если начальное обследование не позволило установить диагноз (**сильная рекомендация**).

5. Для детей старше одного месяца и имеющих chILDs с отрицательным результатом тестирования в отношении альвеолярного протеиноза, SFTPC и ABCA3, рекомендовано, по возможности, тестирование на CSF2RA и CSF2RB (альфа- и бета-рецепторы колонистимулирующего фактора) и определение уровня гранулоцитарного колонистимулирующего фактора (GM-CSF) в сыворотке крови (**средней силы рекомендация**). Последние тесты (CSF2RA и CSF2RB) в настоящее время доступны только в отдельных исследовательских центрах, но в ближайшем будущем ожидается их более широкое использование.

6. Для детей старше одного месяца с chILDs и с клинической симптоматикой гипотиреоза (неврологическими нарушениями в форме гипотонии и/или хореоатетоза) и имеющих тяжелую форму заболевания и/или отягощенный семейный анамнез в отношении ILD взрослых или chILD, или другие проявления дисфункции сурфактанта с негативными результатами тестов на ABCA3 и SFTPC, рекомендовано генетическое тестирование на NKX2.1 (TTF-1) мутации или делеции (**сильная рекомендация**).

Неотложная диагностика, выбор диагностических тестов и решение вопроса о проведении генетического тестирования и/или хирургической биопсии легких зависят от многих факторов: клинической ситуации, тяжести болезни, остроты и длительности заболевания, тенденции к ухудшению или улучшению, давности дебюта заболевания, иммунокомпетентности и наличия отягощенного семейного анамнеза (наличие членов семьи с DLD и chILDs или РДС).

Эхо-кардиография

Заболевания сосудов легких и пороки развития сердца могут быть маской детских диффузных паренхиматозных заболеваний легких. К тому же легочная гипертензия (ЛГ) у пациентов с детскими формами ДЗЛ ассоциируется с плохим прогнозом. Для всех младенцев с подозрением на chILDs с целью оценки давления в правом желудочке, размеров и давления в легочном стволе необходимо

проведение Эхо-КГ, которое является безопасным и неинвазивным методом.

Визуализирующие исследования. С целью оценки ДЗЛ у детей используют три вида визуализирующих исследований: рентгенографию, компьютерную томографию (КТ), магнитно-резонансную томографию (МРТ). Наблюдения показывают, что КТ — лучший метод визуализации ДЗЛ у детей по сравнению с рентгенографией и МРТ, которое лучше соответствует гистологическим находкам.

Важно то, что МРТ-сканирование можно проводить в динамике, сравнивая его с предыдущими результатами КТ- или МРТ-сканирования, так как эта техника продолжает совершенствоваться.

Рентгенография должна быть первичным исследованием, которое необходимо выполнить у детей с подозрением на chILDs. Оно редко приводит к постановке конкретного диагноза, но часто помогает выявить заболевания, которые клинически могут быть похожими (имитировать) chILDs.

Компьютерная томография органов грудной клетки определяет наличие, степень поражения, паттерн заболевания легких. Она может помочь определить место биопсии, а также способствовать контролю течения заболевания. Радиационная доза подбирается с учетом неонатального и младенческого разрешения. Компьютерная томография высокого разрешения снижает радиационную нагрузку. В очень многих случаях КТ у новорожденных трудно осуществить. До настоящего момента не для всех chILDs существуют хорошо определяемые диагностические КТ-критерии.

Компьютерная томография высокого разрешения с контролем дыхания (КДКТВР) является технологией, облегчающей оценку степени захвата воздуха (выявление воздушных ловушек) и симптома «матового стекла», помогает отличить ателектазы от маскирующихся под них других патологических отклонений и ликвидирует артефакты путем контроля движения грудной клетки и легочных объемов.

Масочная вентиляция используется для обеспечения глубокого дыхания у детей в состоянии седации, в результате чего возникают короткие периодические апноэ, во время которых легкие подвергаются КТ-исследованию. Седация может быть в виде общей анестезии, если это необходимо для устранения помутнений КТ-изображения, часто возникающих у таких детей.

Легочные функциональные тесты (ЛФТ). Исследования фальш-объемов путем использования метода быстрой грудной компрессии (RVRTC), спирометрии и платизмографии легочных объемов могут быть выполнены у седированных младенцев с использованием дополнительной оксигенотерапии. Имеются наблюдения, что эти методы исследования надежно выявляют физиологические повреждения у пациентов с chILDs. В настоящее время исследование выполняется в многочисленных педиатрических центрах США и Канады. Опубликованы стандарты процедуры и референтные значения различных показателей.

Бронхоскопия и бронхоальвеолярный лаваж (БАЛ) используются для забора и оценки клеточных образцов воздухоносных путей (bronхов) и альвеол. Это наиболее часто используемая инвазивная техника у пациентов с ДЗЛ, поскольку она относительно безопасна, легко выполнима и доступна.

Показания для диагностического БАЛ:

Пациенты с подозрением на инфекционный процесс:

— бактериологическое исследование и тесты чувствительности флоры к антибиотикам;

— положительные вирусные цитологические тесты.

Все пациенты:

— поиск гемосидеринсодержащих макрофагов для исключения синдрома альвеолярного кровотечения;

— поиск PAS-положительного гранулярного материала в клетках для исключения альвеолярного протеиноза (рассматривают мутации дисфункции сурфактанта или связанные с GM-CSF нарушениями);

— поиск интрацитоплазматических телец с пенталоминовыми включениями (электронная микроскопия) или положительных CD-1a лимфоцитов (легочной гистиоцитоз).

Возможные характеристики БАЛ

Нейтрофилы:

— инфекция нижних дыхательных путей (пневмония, бронхит, бронхоэктазы);

— аспирационный синдром;

— диффузные альвеолярные повреждения / острый респираторный дистресс-синдром;

Эозинофилы:

— лекарственно-индуцируемые ДЗЛ;

— эозинофильные легочные болезни;

— синдром Чарга—Стросса;

— астма;

— аллергический бронхопульмональный микоз;

— паразитарные болезни;

— грибковые болезни;

Липидсодержащие макрофаги:

— предположительно аспирация;

Лимфоциты:

— доминирование CD4+-клеток — саркоидоз;

— доминирование CD8+-клеток — легочной гистиоцитоз, экзогенный аллергический альвеолит, лекарственно-индуцированная ДЗЛ,

— коллагенозы;

Разные находки:

— клетки, типичные для болезни Нимана—Пика.

Сокращения: ОРДС — острый РДС, GM-CSF — гранулоцито-макрофагальный колониестимулирующий фактор, PAS-periodic acid-Schiff

Клетки, находящиеся в БАЛ, неточно отражают клеточную картину альвеолярного пространства. Это снижает информативность БАЛ в определении конкретного ИЗЛ-заболевания, в оценке прогрессирования заболевания или в выборе терапии, как у взрослых, так и у детей. Использование БАЛ как чувствительного и специфического диагностического инструмента требует дальнейшего изучения.

Основная польза бронхоскопии с БАЛ у детей с chILDs состоит в получении материала для микробиологического исследования с целью исключения инфекции. Возможность выполнения мукозальной биопсии с целью гистологического исследования эпителия и клеточных структур составляет дополнительную пользу БАЛ.

Цитологическое исследование БАЛ может быть полезным для исключения альтернативных причин ДЗЛ, таких как легочной геморрагический синдром, легочной альвеолярный протеиноз, легочной гистиоцитоз, саркоидоз, болезнь Нимана—Пика, аспирация. Материал, содержащий маркеры легочного альвеолярного протеиноза, следует подвергнуть дальнейшему генетическому обследованию на возможность дисфункции сурфактанта, GM-CSF-недостаточности, непереносимости лизинурического протеина. Свидетельством аспирации могут быть макрофаги, имеющие липидные включения и окрашенные соответствующим образом, хотя специфичность и чувствительность последнего маркера вызывает много

вопросов. Измерение уровня пепсина и/или выявление альвеолярных макрофагов, локализирующих белки молока, являются более свежими разработками, характерными для аспирации молоком, которые все еще проходят изучение. Однако в руководстве подчеркивается отсутствие специфичности в оценке клеточных составляющих БАЛ, также как невозможность использования этих результатов с целью предсказания дальнейшего течения заболевания у конкретного больного.

В данном клиническом руководстве подчеркивается большая эффективность сочетанного использования результатов БАЛ, КТ и клинического осмотра для постановки конкретного диагноза, чем этих методов в отдельности.

Генетическое тестирование. У детей с chILDs могут быть выявлены некоторые моногенные нарушения. Генетическое тестирование обычно проводят в том случае, если у пациента имеются клинические, радиологические, гистопатологические признаки генетических поломок.

Приоритетность, с которой гены должны быть проанализированы, зависит от следующих характеристик: давности заболевания, типа наследования, наличия внелегочных проявлений. Признаки тяжелой гипоксемии, респираторной недостаточности и легочной гипертензии у новорожденных могут быть результатом альвеоло-капиллярной дисплазии с аномальным расположением легочных вен (ACD-MPV) или мутации SFTPB, ABCA3 и, возможно, SFTPC. У новорожденных с ACD-MPV также могут быть обнаружены сердечные, гастроинтестинальные и урогенитальные мальформации.

Существует другой генетический фенотип, который может проявляться либо как диффузное неонатальное заболевание или неспецифическими респираторными симптомами в более старшем возрасте, и манифестировать гипотиреозом и/или неврологическими симптомами (хотя неврологические проявления могут не появляться в неонатальном периоде). Этот фенотип появляется в результате мутации, приводящей к потере функции, или делеции гена в одной из аллелей NKX2.1. У младенцев и детей дошкольного возраста (из группы ДЗЛ) отставание в развитии, патологические признаки респираторного синдрома могут быть следствием мутации, приводящей к потере функции белка, или делеции в обоих аллелях генов CSFF2RA, CSF2RB, кодирующих альфа- и бета-субъединицы рецептора для GM-CSF.

Хотя генетическое тестирование может быть очень дорогим, оно редко бывает опасным и может быть проведено для определения точного диагноза, что поможет избежать ненужных процедур и вмешательств, предоставит важную прогностическую информацию для семьи и врача. Однако чувствительность и специфичность генетических исследований у детей с chILDs не были достаточно изучены, поэтому частота ложноположительных и ложноотрицательных результатов не может быть правильно оценена, хотя в общей выборке их частота низка.

Биопсия легких. Принято считать, что потенциальная польза от биопсии легких превышает риск у большинства детей с острым легочным ухудшением, длительно текущей легочной болезнью или неразрешенным легочным заболеванием, особенно у детей, находящихся на ИВЛ. Хирургические подходы к биопсии легких включают ограниченную открытую биопсию (открытая торакотомия), торакоскопию, трансбронхиальную и игольчатую чрезкожную биопсию. Торакоскопия визуализирует большую часть легкого и позволяет взять образцы из разных долей легкого и из нескольких участков легкого (консенсус рекомендует брать несколько

образцов), хотя это утверждение обосновывается ограниченной базой данных.

Исследования, которые оценивали различные варианты биопсии легких у детей, подтвердили, что при торакокопии имеет место низкий процент постоперационных и отсроченных осложнений по сравнению с открытым методом. Торакокопия также сопровождалась низким постоперационным болевым синдромом, коротким периодом выздоровления, лучшими косметическими результа-

тами по сравнению с открытым методом. В связи с этим торакокопия является более предпочтительной процедурой среди других вариантов биопсий легких у детей. Трансбронхиальная и чрезкожная игольчатая биопсии редко используются из-за малых размеров тканевых образцов.

Генетическое тестирование может заменить необходимость проведения биопсии у некоторых пациентов, но большинству больных все же необходимо гистологическое исследование. Так, например, новорожденные в критических состояниях, получающие агрессивную легочную поддержку (механическая вентиляция, дополнительная оксигенация, ингаляция с оксидом азота и/или экстракорпоральная мембранная оксигенация) могут нуждаться в биопсии легких для установления диагноза в самый короткий срок, так как для этих состояний характерна высокая ранняя смертность (ACD-MPV, предполагаемая AVCA3 мутация). Своевременная диагностика заболевания может значительно изменить тактику лечения (трансплантация легких или отказ от поддержки).

Типичные микроскопические проявления (рис.6):

Легочный интерстициальный гликогеноз (а). Альвеолярный интерстиций заполнен за счет «мягких» вакуолизованных пенистых клеток, содержащих гликоген. В редких случаях, из-за потери гликогена при обработке материала, Schiff-положительный материал внутри интерстициальных клеток может быть не обнаружен. Для большинства биологических образцов интрацеллюлярный гликоген лучше виден при электронной микроскопии после PAS-окраски.

Нейроэндокринная клеточная гиперплазия младенцев (NEHI) (в). Основным признаком NEHI являются бронхиолы, содержащие множественные кластеры (скопления) бомбезин-положительных нейроэндокринных клеток, выявляемых при иммуногистохимическом исследовании.

Сурфактант-протеин С мутация (SP-C) (с). Образцы имеют признаки хронического пневмонита младенцев в виде альвеоло-эпителиальной гиперплазии, умеренной интерстициальной инфильтрации с небольшим количеством лимфоцитов, неоднородным интраальвеолярным накоплением пенистых макрофагов и скоплением холестерина.

Основные положения ведения детей с chILDs:

* До настоящего времени проводились только неконтролируемые испытания в нескольких лечебных центрах, поэтому ведение детей основано на непрямых доказательствах, отдельных докладах, несистематизированных наблюдениях (т.е. на клиническом опыте).

* Для детей с тяжелыми и жизнеопасными chILD-болезнями рекомендовано направление в детские пульмонологические центры, где проводят трансплантацию лёгких после обсуждения и решения этого вопроса в семье.

* Учитывая ограниченные данные, касающиеся пользы иммуносупрессивной терапии на течение и исход, и хорошо известные ее побочные эффекты, решение о назначении последней может быть рассмотрено в индивидуальном порядке. При обсуждении необходимости проведения иммуносупрессивной терапии должно учитываться следующее: тяжесть болезни, скорость прогрессирования, прогноз без лечения, наличие сопутствующего заболевания, семейные ценности и предпочтения. Всем пациентам с chILDs, которые получают курс данной терапии, следует мониторить развитие побочных эффектов.

* Всем пациентам с chILDs следует назначать поддерживающее и превентивное лечение, которое включает коррекцию гипоксии, гипотрофии, сопутствующей патологии, инфекции.

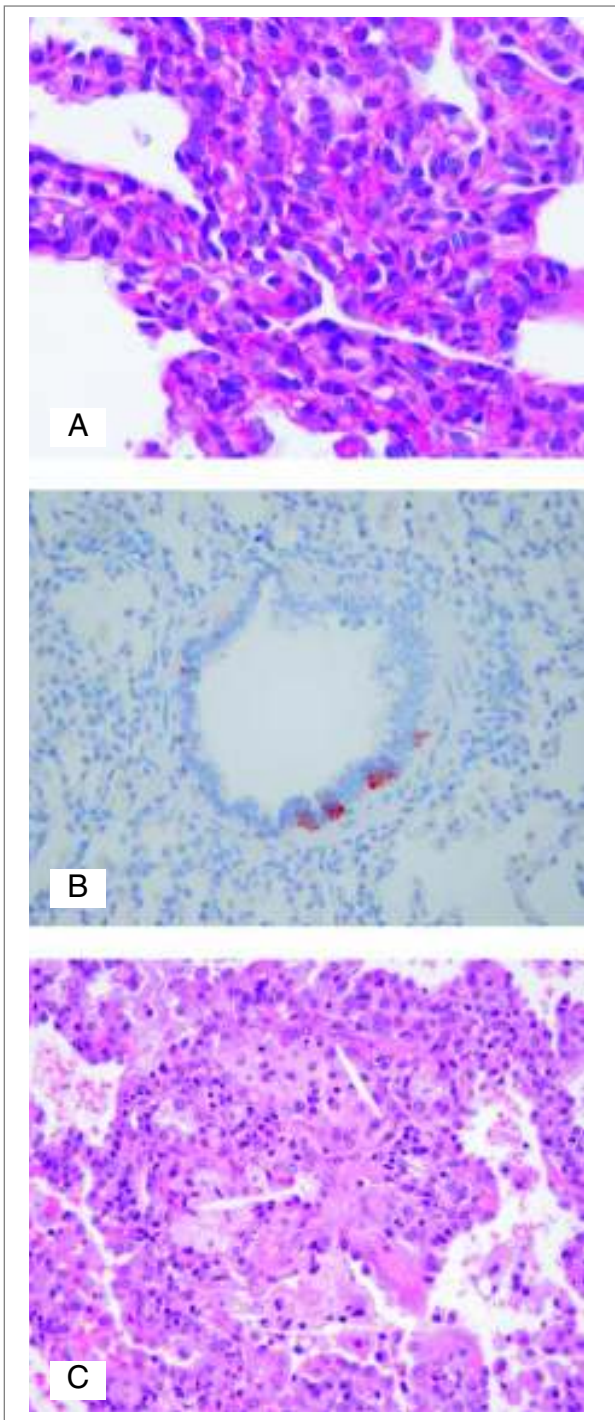


Рис. 6. Типичные микроскопические проявления: А — легочный интерстициальный гликогеноз; В — нейроэндокринная клеточная гиперплазия младенцев (NEHI); С — сурфактант-протеин С мутация (SP-C).

* Семьи, в которых есть дети с chILDs, следует хорошо информировать и оказывать психологическую поддержку.

* Генетическое консультирование следует проводить членам семей, у которых есть дети с chILDs, особенно если у них нет признаков заболевания, так как они могут быть носителями доминантных мутаций, таких как SFTPC или MKX 2.1.

Ведение новорожденных с тяжелым chILDs

Первичный осмотр новорожденных с chILDs должен фокусироваться на тяжести и скорости прогрессирования заболевания, истории рождения и беременности, семейном анамнезе и ранней младенческой смертности. Необходимо уточнять информацию о врожденных пороках сердца.

Контролирующая вентиляция томография высокого разрешения (КВТГВР) обычно является первым диагностическим тестом. У новорожденных с тяжелыми заболеваниями, с быстрым прогрессированием или отягощенным семейным анамнезом генетическое тестирование и биопсия легких должны проводиться чаще, так как в этих случаях может иметь место плохой прогноз. Эти тесты должны выполняться как можно раньше, так как их результаты могут влиять на тактику ведения ребенка.

Нарушения, имеющие тяжелые неонатальные проявления ИЗЛ:

- ацинарная дисплазия;
- легочная гипоплазия (недоразвитие альвеол);
- альвеолярно-капиллярная дисплазия с аномальным расположением легочных вен, (FOXF1 мутации);
- легочной интерстициальный гликогеноз;
- дефицит протеина В сурфактанта;
- мутация ABCA3 гена;
- мутация гена NKX2.1 (тиреоидного фактора транскрипции);
- легочной геморрагический синдром;
- легочная лимфангиоэктазия.

Диагностические генетические тесты у детей с тяжелым и быстро прогрессирующим течением chILDs могут быть следующими:

- нарушение функции системы сурфактанта из-за ABCA3 или SP-B-дефицита генов, которые клинически похожи на респираторный дистресс-синдром;
- нарушение сурфактанта из-за мутации или делеции одной аллели NKX2.1 гена, которые манифестируют дыхательными расстройствами, врожденным гипотиреозом и неврологическими нарушениями (гипотония, хорей);
- аномалии развития легких (ACD-MPV из-за FOXF1 мутации или делеции гена), которые проявляются гипоксией и дыхательной недостаточностью с рефрактерной легочной гипертензией.

Младенцы с медленно прогрессирующим chILDs

Детям первых двух лет жизни, которые пережили 1-й месяц жизни и имеют медленно прогрессирующее течение заболевания легких, диагностика проводится поэтапно, первоначально используются неинвазивные методы тестирования, а в последующем — селективные инвазивные технологии.

Анамнез течения периода раннего детства может подсказать причину ДЗЛ, среди которых может быть муковисцидоз, иммунодефицит, гастроэзофагальный рефлюкс с периодической аспирацией. Компьютерная томография высокого разрешения может сориентировать врача в отношении конкретного chILD-диагноза. Это исследо-

вание является наиболее важным в случае НЕН1, а для детей с клиническими проявлениями гипотиреоза оно также может быть полезным. Вместе с тем для постановки точного диагноза большинство младенцев все же нуждаются в генетическом тестировании или биопсии легких.

Потенциальные chILD-диагнозы у детей младше двух лет с медленным прогрессированием легочного процесса:

- недостаточность сурфактанта вследствие поломок в ABCA3 или SP-C генах;
- мутация или делеция обеих аллелей генов CSF2RA и CSF2RB, кодирующие рецептор для GM-CSF, которые манифестируют chILDs, в том числе и альвеолярным протеинозом;
- мутация или делеция одной из NKX2.1 аллелей, клинически дебютирующие chILDs, врожденным гипотиреозом и неврологическими нарушениями (гипотония, хорей).

Особое указание в отношении детей с иммунодефицитом

В связи с тем, что инфекции могут быть причинами ДЗЛ, все пациенты должны быть обследованы на предмет исключения иммунодефицита. Обнаружение и классифицирование иммунодефицитов, как первичных (может быть тяжелый комбинированный иммунодефицит), так и приобретенных (ВИЧ-инфекция или применение иммуносупрессивной терапии), может помочь в ведении и лечении больного. Выявление иммунодефицита не исключает диагноза chILD, который часто ассоциирован с иммунными нарушениями: фолликулярным бронхолитом, лимфоцитарной интерстициальной пневмонией, облитерирующим бронхолитом.

Прогноз ИЗЛ

Заболеваемость и смертность, обусловленные chILDs и другими видами ДЗЛ, у детей не установлены, в настоящее время уровень этих показателей достаточно противоречивый. Fan и Koziinetz в своем докладе сообщили о 64% 5-летней выживаемости среди детей с ДЗЛ в возрасте от 1 до 18 лет и о 38% 5-летней выживаемости среди детей с признаками легочной гипертензии. В противовес этим данным Целевая группа ERS доложила об уровне смертности только у 6% детей, с клиническим улучшением у 74% пациентов от рождения до 16 лет. Эти исследования включали только больных, имевших симптомы в течение не менее трех месяцев, тем самым исключали многие из быстро прогрессирующих случаев неонатальных ДЗЛ. Североамериканское исследование chILD включало детей в возрасте старше двух лет, у которых диагноз был выставлен на основании биопсии легких, при этом смертность составила 30%, а у 50% пациентов болезнь продолжалась. Стало ясно, что некоторые клинические формы chILD имеют очень высокую смертность, но вместе с тем другие варианты могут иметь и благоприятный исход. Например, дефицит SP-B и ACD-MPV имеют неблагоприятный прогноз, мутации генов ABCA3 и SFTPC ведут к более вариабельному исходу заболевания, а НЕН1 имеет более благоприятный прогноз.

Лечение ИЗЛ у детей

Контролируемые исследования относительно терапевтических подходов к chILDs не проводились. Ведение таких пациентов основано на неконтролируемых исследованиях, серийных случаях, отдельных сообщениях и несистемных наблюдениях.

Оптимальным является длительный уход, проводимый в центрах, где сосредотачиваются дети с chILDs и имеются диагностические возможности для диагностики этой патологии. Такие центры должны иметь мультидисциплинарную команду для ведения этих пациентов, включая детских пульмонологов, радиологов, хирургов,

гистологов. Руководство центра может включать в штат и специалистов другого профиля: социальных работников, генетиков, респираторных терапевтов, диетологов.

Иммуносупрессивная фармакология (системные глюкокортикостероиды (ГКС), гидроксихлоракин) была изложена в ряде статей как полезная при отдельных нозологических формах ДЗЛ. Если клиницист решил начать иммуносупрессивную терапию, пациент должен быть тщательно мониторирован в отношении побочных эффектов. Это может быть денситометрия, измерение роста, осмотр офтальмологом детей, длительно получающих ГКС, и периодический контроль общего анализа крови.

Решение о проведении инициальной иммуносупрессивной терапии должно приниматься индивидуально в каждом конкретном случае, так как имеются только ограниченные факты полезного эффекта на исходы заболевания и хорошо известны побочные эффекты иммуносупрессивной терапии. В решении вопроса о назначении этой терапии должны учитываться: тяжесть заболевания, степень прогрессирования, прогноз без лечения, сочетанная патология, семейные ценности и предпочтения.

Трансплантация легких (ТЛ) является выбором у больных детей младше двух лет жизни на терминальном этапе заболевания легких. Имеется несколько сообщений об успешной трансплантации легких у младенцев с chILDs, хотя таких пациентов пока что мало. Младенцев с chILD с риском неблагоприятного исхода и неэффективным лечением, таких как SP-B дефицит, ACD-MPV или очень тяжелым течением ABCA3, следует направлять в специализированные центры для решения вопроса о трансплантации.

Трансплантация легких обеспечивала 5- и 7-летнюю выживаемость у детей в 51% и 45% случаев соответственно. Это отображает выводы членов рабочей группы, что потенциальные выгоды от трансплантации легких (наличие соответствующего и грамотного консультирования семей таких пациентов и их выживание) перевешивают риски (постоперационные осложнения, длительная иммуносупрессивная терапия), тяжесть и стоимость.

Данные о выживших, приведенные здесь, взяты из отчета Интернационального Общества Легочной и Сердечной Трансплантации за 2011 год, который включает все случаи легочной трансплантации за 1990–2010 годы. В отчет включены только 15 пациентов в возрасте более 1 года с SFTPB-мутацией. Мы нашли дополнительно еще три серийных случая, все из одного центра, в которых была произведена трансплантация легких по поводу мутаций SFTPB, SFTPC, ABCA3. Общее количество проведенных трансплантаций легких в этих выборках составило 25 операций из 29 претендентов.

Сопровождение и превентивный уход за ребенком

Пациентам с chILDs обычно проводят круглосуточную пульсоксиметрию для выявления необходимости дополнительной оксигенации, например при кормлении. Детям с тяжелыми респираторными нарушениями может быть полезна инвазивная или неинвазивная вентиляция. Многие дети с chILDs имеют низкие показатели физического развития, что обуславливает необходимость пищевой поддержки, которая еще не была изучена у детей с chILDs, но ее оценка очень важна у детей с бронхопульмональной дисплазией и муковисцидозом. Клиницисты советуют тща-

тельно мониторировать развитие таких детей и вовремя корректировать их пищевую рацион.

Пациентам с chILDs следует избегать вредного воздействия окружающей среды, например пассивного курения. Им может быть полезна вакцинация против пневмококка, гриппа, обычная детская иммунизация, за исключением живых вакцин детям с иммуносупрессивным статусом. Респираторно-синцитиальный вирус может увеличивать заболеваемость и смертность у младенцев и маленьких детей с хроническими заболеваниями легких. Современные исследования показали, что госпитализация значительно увеличивает риск заражения респираторно-синцитиальным вирусом таких детей. По этой причине младенцам со значительным нарушением состояния обычно назначается биологический препарат паливизумаб, хотя не было проведено исследований, подтверждающих теоретическую пользу такой терапии. Детям с иммуносупрессивным статусом обычно назначают профилактику пневмоцистоза. Семьям, в которые есть дети с ИЗЛ, было бы полезно генетическое консультирование, и при необходимости проведение генетического тестирования.

Качество жизни, семейный стресс и горе родителей не изучались у пациентов с chILDs. Хотя, вполне вероятно, что межличностный стресс имеет неблагоприятное влияние на качество жизни пациентов и их семьи.

Таким образом, эти пациенты и их семьи нуждаются в постоянных дополнительных услугах и социальной работе. Раннее вовлечение в группы семейной поддержки могут помочь снять стресс диагностических процедур и в период после постановки диагноза.

Заключение

Учитывая бурный технический прогресс и стремительные темпы загрязнения окружающей среды, увеличение численности выживающих недоношенных и детей с генетической патологией за счет улучшения качества выхаживания, все чаще врачи педиатрического профиля сталкиваются с пациентами, имеющими хроническое паренхиматозное заболевание легких, что требует расширения знаний об этой патологии. Поэтому ознакомление с материалами Официального Положения Американского Торакального Общества: «Клиническое руководство: классификация, обследование и ведение младенцев с интерстициальными заболеваниями легких» будет полезно для педиатров, неонатологов, пульмонологов и аллергологов. Многие положения ведения детей с chILDs могут быть использованы в детских стационарах Украины III и IV уровней, в частности компьютерная томография высокого разрешения, исследование бронхоальвеолярного лаважа, торакоскопическая биопсия легких. Учитывая достаточно быстрое внедрение генетических методов исследования в Украине, возможно более широкое их практическое использование в детской пульмонологии. Углубление знаний в области диффузных заболеваний легких, наличие программы менеджмента, улучшение технического оснащения медицинских учреждений будет способствовать созданию специализированных стационаров с мультидисциплинарными бригадами обслуживания пациентов с тяжелыми формами chILDs. Они могли бы стать центрами накопления и распространения национального опыта ведения таких детей.

**Ведення дітей перших двох років життя з інтерстиційними захворюваннями легень
(за матеріалами Офіційного Положення Американської Торакальної Спілки: «Клінічне керівництво:
класифікація, обстеження та ведення немовлят з інтерстиційними захворюваннями легень»)**

О.М. Охотнікова, Т.М. Ткачова, О.І. Горбатюк

Національна медична академія післядипломної освіти ім. П.Л. Шупика, м. Київ, Україна

Інтерстиційні захворювання легень (ІЗЛ) у немовлят та дітей старшого віку включають у себе велику групу рідкісних хвороб дихальних шляхів, які переважно є хронічними і пов'язані з високою захворюваністю і смертністю. Останнім часом зросло виявлення та розуміння клінічних форм ІЗЛ у немовлят. Ці форми значно відрізняються за механізмом, перебігом та наслідками від таких у дітей старшого віку та дорослих.

У рамках Американської Торакальної Спілки була створена мультидисциплінарна команда лікарів з метою розробки науково обґрунтованої класифікації та керівництва щодо діагностики та ведення дітей з ІЗЛ, яке більше сфокусоване на неональних і малюкових (до двох років) формах. Метою даної статті є огляд основних положень цього керівництва. Інформація, що викладена у статті, буде корисною для неонатологів, педіатрів і дитячих пульмонологів.

Ключові слова: Клінічне керівництво АТС, інтерстиційні захворювання, діти, класифікація, діагностика, лікування.

**Management infants with interstitial lung disease (by material of an Official American Thoracic Society
Clinical Practice Guideline: Classification, Evaluation, and Management of Childhood Interstitial Lung Disease
in Infancy. Am J Respir Crit Care Med Vol 188, Iss 3, pp 376-394, Aug 1, 2013)**

O.M. Okhotnikova, T.N. Tkacheva, O.I. Gorbatyuk

P.L. Shupik National Medical Academy of Postgraduate Education, Kiev, Ukraine

Interstitial lung disease (ILD) in infants and children comprises a large spectrum of rare respiratory disorders that are mostly chronic and associated with high morbidity and mortality.

There is growing recognition and understanding of ILD's entities in infants. These entities are distinct from those that cause ILD in older children and adults. A multidisciplinary group by the American Thoracic Society was convened to develop evidence-based guidelines on classification, diagnosis, and management of ILD in children, focusing on neonates and infants under 2 years of age. Recommendations were formulated using a systematic approach. The purpose of this article is to review the main positions of guideline. This information will be useful for neonatologists, pediatrics, pulmonologists.

Key words: Guideline of ATS, interstitial lung disease, children, classification, diagnostic, treatment.

Сведения об авторах:

Охотникова Елена Николаевна — д.мед.н., проф., зав. каф. педиатрии № 1 Национальной медицинской академии последипломного образования

им. П. Л. Шупика. Адрес: г.Київ, ул. Дорогожицкая 9.

Ткачева Татьяна Николаевна — к.мед.н., доц. каф. педиатрии № 1 Национальной медицинской академии последипломного образования

им. П. Л. Шупика. Адрес: г.Київ, ул. Дорогожицкая 9.

Горбатюк Ольга Игоревна — клин. ординатор каф. педиатрии № 1 Национальной медицинской академии последипломного образования

им. П. Л. Шупика. Адрес: г.Київ, ул. Дорогожицкая 9.

Статья поступила в редакцию 28.01.2016 г.