

УДК. 616.053.002

О.В. Спахи, А.П. Пахольчук

Лечение патологии локализации яичка в сочетании с измененной мошонкой в детском возрасте

Запорожский государственный медицинский университет, Украина

SOVREMENNAYA PEDIATRIYA.2016.1(73):143-145; doi10.15574/SP.2016.73.143

Сочетание патологии локализации яичка (крипторхизм) с недоразвитой или увеличенной мошонкой как проявление пахово-мошоночных грыж в детском возрасте составляет у недоношенных новорожденных до 30%.

Цель работы: *улучшить результаты лечения сочетанной патологии изменения локализации яичка (крипторхизм) с недоразвитой или увеличенной мошонкой у детей.*

Пациенты и методы. *Под наблюдением находилось 316 детей с крипторхизмом, которые проходили лечение в отделениях детской хирургии г. Запорожья в период с 2010–2015 гг. Возраст детей от 9 месяцев до 15 лет. По возрасту распределение пациентов было на группы от 9 до 18 месяцев – 246 детей (77,8%), от 18 месяцев до 6 лет – 42 (13,3%), от 6 лет до 10–18 (5,7%), от 10 до 15 лет – 10 детей (3,2%). Двусторонний крипторхизм диагностирован у 58 детей, что составило 18,3%, правосторонний – у 82 (25,9%), левосторонний – у 77 (24,3%) детей. Среди всех исследованных яичко не пальпировалось у 68 (21,5%) детей. Паховая форма отмечена у 217 (68,8%) детей. Среди этих больных яичко пальпировалось у наружного пахового кольца у 164 (52,1%) мальчиков и у входа в мошонку – у 53 (16,79%). Абдоминальная форма – у 59 (18,7), эктопия – у 14 (4,4%), агенезия яичка – у 26 (8,2%) детей. Сочетание крипторхизма с грыжами у 31 (9,8%), гипоплазией яичек у 36 (11,3%) и гипоспадией у 27 (8,5%) детей. В исследование не включали пациентов с повторной орхиопексией.*

Результаты. *При обследовании пахово-мошоночной области детей установлено, что увеличенная мошонка наблюдалась у 31 (9,8%) больного, недоразвитая (уменьшенная) мошонка – у 99 (31,3%), а возрастные размеры у 186 (41,1%) детей. Проведенный анализ работы показал, что наибольшее количество детей с крипторхизмом приходилось на возраст до 18 месяцев (246 детей – 77,8%). Но, к сожалению, имеют место и поздние направления пациентов к специалистам. В течение исследуемого периода выполнено 281 орхиопексий, из них у 231 (73,1%) паховым доступом, а лапароскопически – у 59 (18,7%) больных. Атрофию яичка не отмечали. У 15 (4,7%) детей выявлено агенезию яичка. У 59 детей с абдоминальной формой выполнен лапароскопический доступ, из которых у 9 (2,8%) детей выявлена агенезия яичка. У 20 (6,3%) мальчиков яичко определялось в брюшной полости, и была проведена орхиопексия. В 4 случаях с нарушением формирования пола определялась рудиментарная гонада, яичко же не обнаружено. У 26 (8,2%) пациентов элементы семенного канатика заходили в паховый канал. Всем бала выполнена ревизия пахового канала, у 18 выявлена гипоплазия яичка.*

Выводы. *Новорожденные дети с недоразвитой или увеличенной мошонкой подлежат обследованию на предмет изучения места локализации яичка. Проведение хирургической коррекции патологии локализации яичка – крипторхизма наиболее эффективно и предпочтительно проводить у детей в возрасте до 12 месяцев. Лапароскопический метод менее травматичный и наиболее информативный как способ диагностики абдоминальной формы крипторхизма.*

Ключевые слова: *крипторхизм, лечение, дети.*

Введение

Сочетание патологии локализации яичка (крипторхизм) с недоразвитой или увеличенной мошонкой, как проявление пахово-мошоночных грыж в детском возрасте, составляет у недоношенных новорожденных до 30%. Крипторхизмом называют системное полиэтиологическое заболевание, при котором одно или оба яичка не определяются в мошонке, а останавливаются на одном из уровней своего нормального пути из брюшной полости (в эмбриогенезе). Заболевание встречается у 15–30% новорожденных [2,3,5,9]. В течение первых месяцев жизни у многих пациентов происходит спонтанное опущение яичка, и у детей до года заболеваемость крипторхизмом составляет 1–2% случаев [3,4,6]. В пубертатном периоде встречается лишь 1% таких больных.

Среди плановых операций на паховом канале данная патология занимает 30–35% [7]. Оптимальные сроки хирургической коррекции – 12–18 месяцев, т. е. до начала развития дистрофических процессов в паренхиме гонад. С целью предотвращения гистологического повреждения ткани яичка некоторые авторы считают целесообразным начинать лечение в 6-месячном возрасте [5,7].

Среди методик оперативного лечения данной патологии в детской хирургической практике применяются операция Шемакера–Петривальского, операция Bianchi–Squire и операция Фаулер–Стефанс [2,3,9].

Актуальность изучения патологии половой системы у детей была обозначена взрослыми андрологами и репродуктологами в последние два десятилетия. Проведенные исследования показали, что около 50% бесплодных мужчин имели патологию репродуктивной системы в детском возрасте [8]. Крипторхизм является одним из пороков развития половой системы у мальчиков, который приводит к нарушению экскреторной и инкреторной функции яичек. Это и определяет рост интереса к крипторхизму и другим порокам репродуктивной системы.

Цель работы: *улучшить результаты лечения сочетанной патологии изменения локализации яичка (крипторхизм) с недоразвитой или увеличенной мошонкой у детей.*

Материал и методы исследования

Под нашим наблюдением находилось 316 детей с крипторхизмом, которые проходили лечение в отделениях детской хирургии г. Запорожья в 2010–2015 годах. Возраст детей составил от 9 месяцев до 15 лет. По возрасту пациенты распределились на группы: от 9 до 18 месяцев – 246 (77,8%) детей, от 18 месяцев до 6 лет – 42 (13,3%), от 6 до 10 лет – 18 (5,7%), от 10 до 15 лет – 10 (3,2%) детей.

Двусторонний крипторхизм диагностирован у 58 детей, что составило 18,3%, правосторонний –

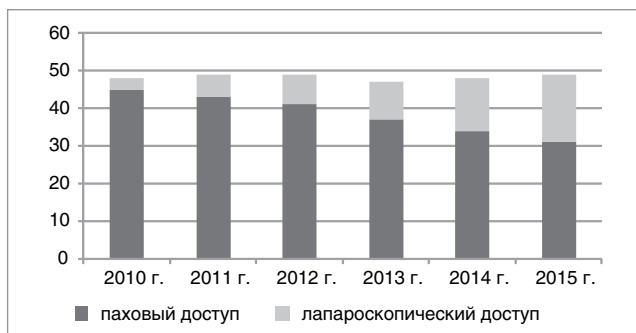


Рис. Соотношение различных методов доступа при лечении крипторхизма за период с 2010 по 2015 гг.

у 82 (25,9%), левосторонний — у 77 (24,3%) детей. Среди всех исследованных яичко не пальпировалось у 68 (21,5%) детей.

Паховая форма отмечена у 217 (68,8%) детей. Среди этих больных яичко пальпировалось у наружного пахового кольца у 164 (52,1%) мальчиков и у входа в мошонку — у 53 (16,79%). Абдоминальная форма — у 59 (18,7%), эктопия — у 14 (4,4%), агенезия яичка — у 26 (8,2%) детей. Нами наблюдалось сочетание крипторхизма с грыжами у 31 (9,8%), гипоплазией яичек у 36 (11,3%) и гипоспадий у 27 (8,5%) детей. В исследование не включали пациентов с повторной орхиопексией.

При диагностике и установлении диагноза, помимо физикального обследования, использовались такие методы, как ультразвуковая диагностика, диагностическая лапароскопия.

У пациентов с пальпируемым яичком выполняли стандартный паховый доступ, который проводили в проекции внутреннего пахового кольца, вскрывали паховый канал, выполняли мобилизацию элементов семенного канатика, после чего яичко низводили в мошонку, подшивая ко дну диспластичной половины мошонки.

Лапароскопический доступ при орхиопексии выполнялся в случае двустороннего крипторхизма, нарушения формирования пола, а также при отсутствии в паховом канале яичек по данным ультразвукового исследования. При обнаружении абдоминального яичка, в отсутствие аплазии последнего и при достаточной длине сосудов, проводили орхиопексию. Если во время диагностической лапароскопии обнаруживали, что элементы семенного канатика входят в паховый канал, лапароскоп извлекали, ушивали рану и проводили открытую ревизию пахового канала [2,9]. В случае аплазии яичка, отсутствия семенного канатика операция заканчивалась орхиоэктомией.

ЛИТЕРАТУРА

1. Байбаков В. М. Новый спосіб поетапного хірургічного лікування крипторхізму в дітей / В. М. Байбаков. // Медицина транспорту України. — 2008. — № 3. — С. 15—20.
2. Використання ендовідеохірургії у діагностиці та лікуванні черевної форми крипторхізму у дітей / О. К. Толстанов, П. С. Русак, Д. В. Шевчук, Р. П. Белів // Хірургія дитячого віку. — 2010. — № 1(26). — С. 19—22.
3. Горбатюк О. М. Неопущені яєчка у новонароджених: епідеміологія, клініка, діагностика, лікувальна тактика (огляд літератури і власні дані) / О. М. Горбатюк // Неонатологія, хірургія та перинатальна медицина. — 2011. — Т. 1, № 2. — С. 62—65.
4. Детская хирургия. Национальное руководство / под ред. Ю. Ф. Исакова, А. Ф. Дронова. — Москва: ГЭОТАР-Медиа, 2009. — 1168 с.
5. Крипторхизм и современный подход к профилактике мужского бесплодия / Т. И. Данилова, В. Ю. Тихомирова, Е. А. Мельникова, В. Н. Хлудеев // Pacific Medical Journal. — 2006. — №. 4. — P. 59—60.
6. Урология. Национальное руководство / под ред. Н. А. Лопаткина. — Москва: ГЭОТАР-Медиа, 2009. — 1024 с.
7. Campbell-Walsh Urology / Eds Alan J. Wein, Louis R. Kavoussi. — 10th ed, 2012, Vol. 4. — P. 58—62.
8. Himanshu Aggarwal, Barry A. Kogan. Роль лапароскопии у детей с проблемами паховой области / Himanshu Aggarwal, Barry A. Kogan // Transl Androl Urol. 2014. — Vol. 3 (4). — P. 418—428.
9. Male infertility / Dohle G. R., Diemer T., Giwercman A. [et al.] // European Association of Urology. — 2011. — P. 39—41.

Результаты исследования и их обсуждение

При обследовании пахово-мошоночной области детей увеличенная мошонка наблюдалась у 31 (9,8%) больного, недоразвитая (уменьшенная) — у 99 (31,3%), соответствующих возрасту размеров — у 186 (41,1%) детей. Наибольшее число детей с крипторхизмом приходилось на возраст до 18 месяцев (246 детей — 77,8%). Но, к сожалению, имело место и позднее направление пациентов к специалистам.

В течение исследуемого периода выполнено 281 орхиопексия, из них паховым доступом у 231 (73,1%) больного, а лапароскопически — у 59 (18,7%) больных. Атрофию яичка не отмечали. У 15 (4,7%) детей выявлено агенезию яичка.

У 59 детей с абдоминальной формой выполнен лапароскопический доступ, из которых у 9 (2,8%) детей выявлена агенезия яичка. У 20 (6,3%) мальчиков яичко определялось в брюшной полости, и была проведена орхиопексия. В четырех случаях с нарушением формирования пола определялась рудиментарная гонада, яичко же не обнаружено. У 26 (8,2%) пациентов элементы семенного канатика заходили в паховый канал. Всем бала выполнена ревизия пахового канала, у 18 выявлена гипоплазия яичка.

Частота использования стандартной лапаротомии при отсутствии яичка во время проводимой операции паховым доступом в нашей клинике за шесть лет снизилась с 33% до 7%. Доля операций, проводимых стандартным паховым разрезом, снизилась с 19,5% до 13,4%. Количество лапароскопических операций за исследуемый период увеличилось с 5,0% в 2010 г. до 30% в 2015 г. (рис.).

Анализ результатов исследования показал, что метод ультразвуковой диагностики пахового канала не всегда дает полную картину расположения неопущенного яичка. Проведение лапароскопического доступа позволяет выявить не только яичко, но и наличие и топографию элементов семенного канатика. Наши результаты соответствуют данным других опубликованных исследований.

Выводы:

1. Новорожденные дети с недоразвитой или увеличенной мошонкой подлежат обследованию на предмет изучения места локализации яичка.
2. Проведение хирургической коррекции патологии локализации яичка — крипторхизма наиболее эффективно и предпочтительно проводить у детей в возрасте до 12 месяцев.
3. Лапароскопический метод как способ диагностики абдоминальной формы крипторхизма менее травматичен и наиболее информативен.

Лікування патології локалізації яєчка в поєднанні зі зміненою калиткою у дитячому віці**О.В. Слахи, А.П. Пахольчук**

Запорізький державний медичний університет, Україна

Поєднання патології локалізації яєчка (крипторхізм) з недорозвиненою або збільшеною мошонкою як прояв пахово-мошоночних гриж в дитячому віці, становить у недоношених новонароджених до 30%.

Мета роботи. Поліпшити результати лікування поєднаної патології зміни локалізації яєчка (крипторхізм) з недорозвиненою або збільшеною калиткою у дітей.**Матеріали і методи.** Під спостереженням перебувало 316 дітей з крипторхізмом, які проходили лікування в відділеннях дитячої хірургії м. Запоріжжя в період з 2010–2015 рр. Вік дітей від 9 місяців до 15 років. За віком розподіл пацієнтів був на групи від 9 до 18 місяців — 246 дітей (77,8%), від 18 місяців до 6 років — 42 (13,3%), від 6 років до 10–18 (5,7%), від 10 до 15 років — 10 дітей (3,2%). Двосторонній крипторхізм діагностований у 58 дітей, що склало 18,3%, правобічний — у 82 (25,9%), лівобічний — у 77 (24,3%) дітей. Серед усіх досліджених яєчко не пальпувати у 68 (21,5%) дітей. Пахова форма відзначена у 217 (68,8%) дітей. Серед цих хворих яєчко пальпувалося біля зовнішнього пахового кільця у 164 (52,1%) хлопчиків і біля входу в калитку — у 53 (16,79%). Абдомінальна форма — у 59 (18,7%), ектопія — у 14 (4,4%), агенезія яєчка — у 26 (8,2%) дітей. Нами спостерігалось поєднання крипторхізму з грижами у 31 (9,8%), гіпоплазією яєчок у 36 (11,3%) і гіпоспадією у 27 (8,5%) дітей. У дослідження не включали пацієнтів з повторною орхіопексією.**Результати.** При обстеженні пахово-каліткової ділянки дітей встановлено, що збільшена калитка спостерігалась у 31 (9,8%) хворого, недорозвинена (зменшена) — у 99 (31,3%), а вікові розміри — у 186 (41,1%) дітей. Найбільша кількість дітей з крипторхізмом припадала на вік до 18 місяців (246 дітей — 77,8%). Мало місце і пізні скерування пацієнтів до фахівців. Протягом досліджуваного періоду виконано 281 орхіопексію, з них у 231 (73,1%) пахових доступом, а лапароскопічески — у 59 (18,7%) хворих. Атрофію яєчка не спостерігалось. У 15 (4,7%) дітей виявлено агенезія яєчка. У 59 дітей з абдомінальної формою виконаний лапароскопічно доступ, з яких у 9 (2,8%) дітей виявлено агенезія яєчка. У 20 (6,3%) хлопчиків яєчко визначалося в черевній порожнині, і була проведена орхіопексія. У 4 випадках з порушенням формування статі визначалась рудиментарна гонада, яєчко ж не виявлено. У 26 (8,2%) пацієнтів елементи сім'яного канатика заходили в паховий канал. Усім була виконана ревізія пахового каналу, у 18 виявлено агенезію яєчка.**Висновки:** Новонароджені діти з недорозвиненою або збільшеною калиткою підлягають обстеженню на предмет вивчення місця локалізації яєчка. Проведення хірургічної корекції патології локалізації яєчка — крипторхізму найбільш ефективно і бажано проводити у дітей у віці до 12 місяців. Лапароскопічний метод менш травматичний і найбільш інформативний як спосіб діагностики абдомінальної форми крипторхізму.**Ключові слова:** крипторхізм, лікування, діти.**Treatment of testicular pathology localization in combination with a modified scrotum in childhood****O.V. Spahiu, A.P. Paholchuk**

Zaporozhye State Medical University, Ukraine

The combination of localization testicular pathology (cryptorchidism) with underdeveloped or enlarged scrotum as a manifestation of inguinal-scrotal hernias in children is premature infants up to 30%.

Objective. To improve the results of treatment of comorbidity changes localization testicle (cryptorchidism) with underdeveloped or enlarged scrotum in children.**Materials and methods.** We observed 316 children with cryptorchidism, who were treated in the Department of Pediatric Surgery of Zaporozhye in the period from 2010–2015. Age of children from 9 months to 15 years. The age distribution of patients was in the group of 9 to 18 months — 246 children (77.8%), from 18 months to 6 years — 42 (13.3%), from 6 to 10 years — 18 (5.7%) from 10 to 15 years — 10 children (3.2%). Bilateral cryptorchidism was diagnosed in 58 children, which made up 18.3%, right-hand — in 82 (25.9%), left-handed — in 77 (24.3%) children. Among all studied the egg is not palpable in 68 (21.5%) children. Inguinal form was observed in 217 (68.8%) children. Among these patients, palpate the testicle at the external inguinal ring in 164 (52.1%) boys and at the entrance to the scrotum — in 53 (16.79%). Abdominal form — in 59 (18.7%), ectopia — in 14 (4.4%), testicular agenesis — in 26 (8.2%) children. We observed a combination of cryptorchidism with hernias in 31 (9.8%), testicular hypoplasia in 36 (11.3%) and hypospadias in 27 (8.5%) children. The study excluded patients with repeated orchiopexy.**Results and discussion.** In a study of inguinal-scrotal children found that increased scrotum was observed in 31 (9.8%) patient, underdeveloped (decrease) scrotum in 99 (31.3%), and the size of age in 186 (41.1%) children. The conducted work analysis showed that the highest number of children with cryptorchidism were in the age of up to 18 months (246 children — 77.8%). But, unfortunately, there are also later referral to specialists. During the study period 281 orchiopexy done, of whom 231 (73.1%) access inguinal and laparoscopic — in 59 (18.7%) patients. Testicular atrophy were observed. In 15 (4.7%) children revealed agenesis of testis. In 59 children with abdominal form of laparoscopic access, out of which 9 (2.8%) children revealed agenesis of testis. In 20 (6.3%) boys egg determined in the abdominal cavity and was held orchiopexiya. In 4 cases of violation of the formation of gender was determined rudimentary gonad, egg is not found. In 26 (8.2%) patients had the elements of the spermatic cord went into the inguinal canal. All Ball performed audit of the inguinal canal, 18 revealed hypoplasia of the testis.**Conclusions:** Newborn babies with underdeveloped scrotum or increase subject to inspection for the study of space lokalizitsii eggs. Surgical correction of testicular pathology localization — cryptorchidism most effectively and is preferably carried out in children under the age of 12 months. The laparoscopic technique is less traumatic and the most informative as a way of diagnosing abdominal form of cryptorchidism.**Key words:** cryptorchism, treatment, children.**Сведения об авторах:****Слахи Олег Владимирович** — д.мед.н., проф., зав. каф. детской хирургии и анестезиологии Запорожского ГМУ; Запорожская областная клиническая детская больница. Адрес: г. Запорожье, пр. Ленина, 70; тел: (061) 764-35-71.**Пахольчук Алексей Петрович** — ассистент каф. детской хирургии и анестезиологии Запорожского ГМУ; Запорожская областная клиническая детская больница. Адрес: г. Запорожье, пр. Ленина, 70; тел: (061) 764-35-71.

Статья поступила в редакцию 06.02.2016 г.