

УДК 616.248:616.211.2:616.211-006.5]-056.3-053.2-02:615.276:613.26

О.М. Охотнікова¹, Л.В. Дуда¹, Г.В. Шклярська²**Аспіринова астма у дітей —
нерідкісна форма захворювання**¹Національна медична академія післядипломної освіти імені П.Л. Шупика, м. Київ, Україна²Національна дитяча спеціалізована лікарня «ОХМАТДИТ», м. Київ, Україна

SOVREMENNAYA PEDIATRIYA.2015.8(72):99-106; doi10.15574/SP.2015.72.99

У статті наведено інформацію про основні особливості аспіринової бронхіальної астми у дітей. Показано, що розповсюдження непереносимості аспірину, нестероїдних протизапальних засобів або саліцилатів харчових продуктів у дітей з бронхіальною астмою коливається в широких межах — від 3% до 28%. Аспіринова астма зустрічається переважно у шкільному віці. Головною ланкою непереносимості аспірину є блокування циклооксигеназного шляху метаболізму арахідонової кислоти, внаслідок чого активується ліпооксигеназний шлях її обміну з вивільненням активних медіаторів запалення — лейкотрієнів, кількість яких значно перевищує їх рівень при звичайній бронхіальній астмі. Перші симптоми непереносимості аспірину можуть включати чхання, нежить або закладення носа і почервоніння обличчя, які з'являються через 1–3 години після його прийому. Аспіринова астма характеризується тяжким перебігом, а її напад може загрожувати життю. У тяжких випадках вона пов'язана з носовими поліпами, тривалими синютами і втратою нюху. Половина хворих на поліпозний риносинюїт з часом починає реагувати розвитком ядухи на прийом аспірину. Нерідко перші напади ядухи виникають після поліпектомії і радикальних операцій на приносних пазухах. В окремих випадках поліпоз вражає й інші слизові оболонки — шлунка, сечостатевої системи. Найчастішим варіантом захворювання у дітей є поєднання атопічної астми з непереносимістю аспірину та його аналогів. Дебютом «аспіринової тріади» частіше є цілорічний риніт, у 25% хворих — поліпозна риносинусопатія. Головними симптомами аспіринової тріади є ринорея, закладення носа, зниження чи відсутність нюху, біль у проекції приносних пазух, головний біль. З часом виникають напади ядухи, причому бронхоспазм у відповідь на прийом аспірину розвивається через 10–30 хвилин чи декілька годин і може супроводжуватись появою кропив'янки, диспепсії, у важких випадках — розвитком анафілактичного шоку та асфіктичного синдрому.

Ключові слова: непереносимість аспірину, астма, діагностика, лікування, діти.

Аспіринова астма (АА) — це захворювання, при якому основним причинним фактором є нестероїдні протизапальні препарати (НПЗП). Вона посідає особливе місце серед клініко-патогенетичних варіантів бронхіальної астми (БА). У літературі цей феномен зустрічається під різними назвами: анальгетика-астма-синдром, аспіринова ідіосинкразія, синдром Samter, тріада Samter, аспірин-індукована астма, аспіринова астма, аспіринова тріада, аспірин-чутлива астма, aspirin-intolerant asthma та аспірин-загострююча респіраторна хвороба [10,15].

Поширеність АА, у зв'язку з важкістю діагностики, коливається в широких межах — від 10 до 40% серед загальної популяції хворих на БА [4,6]. Немає сумніву, що її питома вага серед інших форм астми збільшується з віком.

Хоча деякі автори вказують на відносну рідкість цієї патології у дітей, педіатри вважають, що в дитячому віці вона зустрічається частіше, ніж діагностується. У вітчизняній літературі АА у дітей вперше була описана в 1988 році професором С. Ю. Кагановим і співавтором [5].

Етіологія аспіринової астми. Непереносимість аспірину спостерігається у 12–28% дітей з алергічною БА. Ці дані наводяться з посиланням на роботу G. Rachelefsky і співавторів та отримані після проведення дітям з БА провокаційного тесту з аспірином per os [3]. Показники поширеності аспірин-індукованого бронхоспазму у дітей з БА можуть широко варіювати. Лише у 1,9% з 1300 дітей з БА був виявлений позитивний аспіриновий тест. На противагу цьому, в ході сліпого подвійного дослідження, в якому взяла участь 54 дитини з БА, у 13% відмічалось аспірин-індуковане зниження об'єму форсованого видиху за одну секунду (ОФВ1) [1]. За даними T. Fisher, з 25 хворих у 6 (24%) отримано позитивний провокаційний тест з аспірином [7]. Респіраторний центр м. Москви наводить дані власного спостереження за результатами ретроспективного аналізу історій хвороби 610 пацієнтів

віком 6–13 років. Було встановлено, що 3% дітей з БА мали в анамнезі різні клінічні прояви непереносимості анальгетиків (шкірні, респіраторні, гастроінтестинальні чи змішані). Класичний симптомокомплекс аспіринової тріади був виявлений у 0,3% обстежених дітей. Майже у всіх випадках мала місце гіподіагностика непереносимості НПЗП за відсутності у лікарів знань про її клінічні прояви, а також особливості терапії хворих на АА [1].

З історії відомо, що вперше знеболюючі властивості порошку з кори дерева верби білої (*Salix alba*) описав Гіппократ ще у 460 році до нашої ери. Сама назва «саліцилова кислота» походить від латинської назви верби — *Salix*. Ацетилсаліцилова кислота (АК) синтезована F. Hoffmann в 1897 році. Одразу після того були описані пов'язані з її прийомом випадки розвитку набряку Квінке (*Hirschberg*, 1902) і бронхоспазму (*Barnet*, 1905). Детально синдром був описаний у 1919 році R.A. Cooke, який характеризувався тяжким перебігом астми. У цьому ж році Francis виявив залежність між гіперчутливістю до аспірину і поліпозним ринітом. Пізніше *Widal* і *Lermayerz* (1922) встановили зв'язок між всіма симптомами та ввели термін «аспіринова тріада». Цей термін значною мірою умовний, тому що в ролі провокаторів нападу виступає не лише аспірин, але й інші НПЗП.

Патогенез аспіринової астми

Переносимість різних НПЗП хворими на АА залежить від їх антициклооксигеназної активності. До препаратів з високою активністю належать класичні саліцилати (аспірин, дифлонізал, саліцилова кислота), поліциклічні кислоти (індометацин, толметин, салідак, оцтова кислота), ненасичені жирні кислоти (диклофенак, напроксен, ібупрофен, кетопрофен, фенпрофен, флюрибруфен, тіапрофенова кислота), енолові кислоти (піроксікам), фенаміни (метафенамінова кислота, флуфенамінова кислота, циклофенамінова кислота), піразолони (амідопірин, сульфопірозон, фенілбутазолін, норамідопірин) [6].

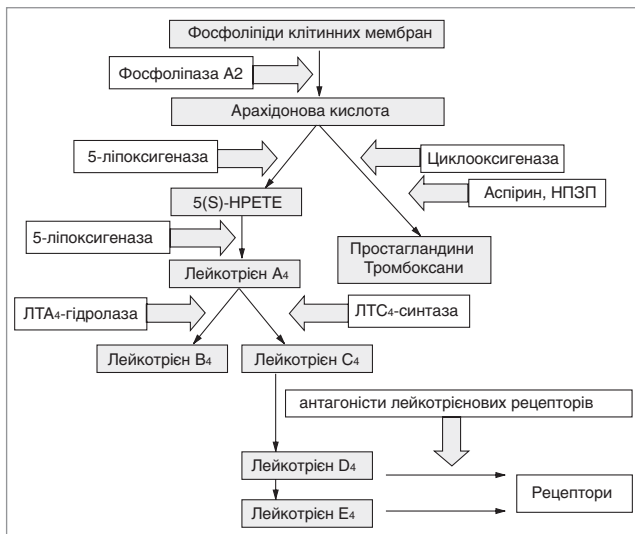


Рис. 1. Метаболізм арахідонової кислоти у патогенезі аспіринової астми

Меншою активністю і, відповідно, кращою переносимістю характеризується парацетамол. Деякі хворі на АА не переносять солі бензойної кислоти (бензоати), які містяться у великій кількості продуктів (консерви, кондитерські вироби тощо) і є причиною загострення хвороби у 30–50% хворих, та жовтий барвник тартразин (Е102), який застосовується в харчовій і фармацевтичній промисловості. За останніми даними відомо, що тартразин не інгібує активність циклооксигенази і не дає перехресних реакцій з АК, тоді як можливість подібного зв'язку між сульфитами та АК не виключається. Рекомендовано виключити також продукти, що містять природні саліцилати (абрикоси, персики, яблука, вишню, малину, виноград, полуницю, цитрусові, чорну смородину, сливи, чорнослив, огірки, помідори).

На сьогодні не існує загальноприйнятої теорії, що пояснює патогенез АА. Найбільш визнана теорія патогенезу захворювання, пов'язана зі здатністю НПЗП блокувати циклооксигеназу — фермент, що бере участь у метаболізмі арахідонової кислоти, та переключати процес її перетворення з циклооксигеназного шляху на ліпооксигеназний (рис. 1).

Результатом зміненого метаболізму арахідонової кислоти є гіперпродукція лейкотрієнів (ЛТ) С₄-, D₄- та E₄-активних медіаторів, що мають бронхоконстрикторну та еозинофіломобілізуючу дію. Найбільш важливе значення при АА мають цистеїнові лейкотрієни. Ці речовини підсилюють виразність запальної реакції, викликають набряк і гіперреактивність бронхів, гіперсекрецію слизу, зменшують коронарний кровотік і силу серцевих скорочень.

Важкість БА залежить не тільки від інтенсивності запального процесу у бронхах, але й від того, де відбуваються ці процеси. Так, не лише у великих і середніх бронхах, але й у дрібних дихальних шляхах, діаметр яких менше 2 мм, відбуваються тяжкі запальні процеси і структурні зміни. Сумарний об'єм і поверхня дрібних бронхів набагато більші, ніж великих і середніх, тому зміни, які відбуваються у дистальних дихальних шляхах і паренхімі легень, значно впливають на перебіг астми. Неконтрольоване запалення дрібних бронхів призводить до їх ремоделювання та прогресування захворювання, тому вплив на периферичне запалення необхідний для досягнення оптимального контролю БА. Запалення дрібних бронхів має велике значення для формування таких фенотипів БА, як

астма фізичного зусилля, нічна астма, важко контрольована астма, важка БА з високим ризиком повторних загострень. Лейкотрієнові рецептори виявлено як у проксимальних, так і у дистальних відділах дихальних шляхів, у тому числі і дрібних бронхах (діаметром менше 2 мм), запалення і ремоделювання яких суттєво впливає на перебіг БА. Лейкотрієни відіграють найважливішу роль у патогенезі АА порівняно з іншими варіантами БА [6].

Участь лейкотрієнів у розвитку симптомокомплексу АА, мабуть, є лише однією з ланок у ланцюгу реакцій, притаманних запаленню в цілому. Особливість симптомокомплексу АА зумовлена як специфічною дією НПЗП на метаболізм арахідонової кислоти, так і наявністю дефектів, пов'язаних з порушенням окремих функцій клітин та органів [6,7].

Згідно з вірусною теорією патогенезу АА, після зараження хворих протягом тривалого часу можуть утворюватися специфічні токсичні лімфоцити, активність яких пригнічується простагландинами E₂ (ПГЕ₂), що утворюються в альвеолярних макрофагах. Вживання антициклооксигеназних препаратів блокує утворення ПГЕ, що призводить до активації цитотоксичної та кілерної активності лімфоцитів щодо клітин-мішеней. Останніми в даному випадку є уражені вірусом клітини респіраторного тракту. У процесі реакції відбувається вивільнення біологічно активних речовин, радикалів кисню, лізосомальних ферментів, що визначають клінічні прояви астми. Збереження нападів ядухи за відсутності прийому НПЗП автор пояснює хронічною персистенцією вірусу [6,7]. Однак експериментального підтвердження даної теорії немає. Більше того, теорія прямо заперечує клінічним і експериментальним даним про ефективність десенситизації аспірином, оскільки в успішно десенситизованих хворих рівень ПГЕ₂ у назальній лаважній рідині залишається зниженим.

Великий інтерес становить також тромбоцитарна теорія розвитку АА. Фахівці звернули увагу на те, що тромбоцити хворих на АА, на відміну від тромбоцитів здорових людей, під дією НПЗП активуються *in vitro*, що проявляється дегрануляцією клітин з викидом цитотоксичних і прозапальних медіаторів. Інші ж клітини периферичної крові не активуються під дією НПЗП *in vitro*. Як відомо, викликана НПЗП блокада циклооксигенази призводить до пригнічення продукції простагландину H₂. Автори тромбоцитарної теорії припускають, що зниження рівня даного простагландину відіграє важливу роль в активації тромбоцитів *in vitro* у хворих на АА.

Виявлене при АА зниження рівня селену в сироватці крові і, як наслідок, зменшення активності селен-залежного ферменту антиоксидантного захисту (глутамінпероксидази) в тромбоцитах може сприяти активації процесів перекисного окислення ліпідів (ПОЛ), що призведе до глибоких порушень мембранних структур. Дослідження АДФ- і гепарин-індукованої агрегації тромбоцитів показало підвищення функціональної активності тромбоцитів та їх чутливості при додаванні АК, що поєднувалось з виразними порушеннями капілярного кровообігу в легенях та функції зовнішнього дихання (ФЗД). Повторна періодична активація ПОЛ може не тільки призвести до зменшення числа рецепторів, але й індукувати синтез антиоксидантних ферментів, тим самим підвищуючи резистентність тканин до індуктора ПОЛ [4,6,7]. Встановлено, що при досягненні ефекту десенситизації паралельно з нормалізацією функціональної активності тромбоцитів з'являється тенденція до зниження їх чутливості до АК, яка додана *in vitro*. Можливо, при цьому відбувається стабілізація мембранорецепторного комплексу тромбоцитів і підвищення активності мембранозв'язуючих ферментів,

що, зрештою, сприяє покращенню мікроциркуляції в легенях та показників ФЗД.

Спадковий шлях передачі АА не доведений, проте у літературі є опис сімейних випадків: А.Є. Богорад і співавт. (2009) описали сімейну форму АА у декількох поколінь хворих [2].

Отже, в основі розвитку АА лежить сукупність вроджених чи набутих біологічних дефектів (зниження активності ферментів антиоксидантного захисту і порушення мембранорецепторного комплексу тромбоцитів). Вивчення патогенезу АА дозволяє зрозуміти, що вивільнення простагландинів і лейкотрієнів є центральною та універсальною медіаторною ланкою у розвитку запальних захворювань легень та бронхів. Специфічність і тяжкість клінічних проявів визначається особливістю ушкоджуючого агента, сукупністю біологічних дефектів на клітинному та тканинному рівнях, а також реактивністю організму в цілому. Вивчення ролі метаболітів арахідонової кислоти в генезі запальних реакцій дозволяє визначити стратегію терапії на ранніх стадіях розвитку бронхолегеневих захворювань.

Клінічна симптоматика аспіринової астми

Непереносимість аспірину та інших НПЗП проявляється у вигляді почервоніння обличчя, нападів ядухи та кашлю, риніту та кон'юнктивіту, уртикарних висипань, ангіонабряку (типу Квінке), підйому температури, діареї, болю в животі, що супроводжується нудотою і блюванням. Найтяжчими проявами реакції на аспірин та інші НПЗП є астматичний стан, зупинка дихання, втрата свідомості і шок.

Перші симптоми АА можуть включати чхання, нежить або закладення носа і почервоніння обличчя. Симптоми з'являються через 1–3 години після прийому аспірину або НПЗП. Напад АА може загрожувати життю. У тяжких випадках АА пов'язана з носовими поліпами, тривалими синуситами і втратою нюху. Спочатку діти з астмою можуть бути нечутливі до аспірину. Вони могли добре переносити аспірин або НПЗП в минулому без будь-яких побічних ефектів. До початку дорослого життя симптомів астми може не бути. Загалом для АА характерний тяжкий впертий перебіг захворювання, внаслідок чого хворі доволі часто потрапляють до реанімаційних відділень, частіше, ніж хворі з іншими клініко-патогенетичними варіантами БА [6], причому ступінь реакції залежить від дози препарату і шляху його введення.

Слід зазначити особливості перебігу риносинуситу у хворих на АА: найчастіше він дебютує з тривалого риніту, який у 20–25% пацієнтів поступово переходить у поліпозну риносинусопатію. Проявами аспіринової риносинусопатії є ринорея, закладення носа, відсутність сприйняття запахів, біль у проекції принососих пазух, головний біль. Приблизно половина хворих на поліпозний риносинусит з часом починає реагувати розвитком ядухи на прийом НПЗП. Нерідко перші напади ядухи у таких хворих виникають після хірургічних втручань, наприклад поліпектомії, радикальних операцій на принососих пазухах тощо. В окремих випадках поліпоз вражає й інші слизові оболонки — шлунка, сечостатевої системи. Іноді першою наподою ядухи передують роки безперервно рецидивного хронічного риніту, при якому не вдається ідентифікувати екзоалергени. Як правило, назальні симптоми перебігають тяжко і погано піддаються терапії. Зазвичай застосовуються топічні, а іноді й системні глюкокортикостероїди (ГКС). Проте терапія ними часто буває недостатньо ефективною, і хворим регулярно проводиться хірургічне лікування [6].

Виділяють декілька клінічних варіантів АА: розрізняють так звану «чисту» аспіринову астму, аспіринову тріаду і поєднання непереносимості НПЗП з алергічною БА. При першому варіанті симптоми астми виникають тільки після прийому НПЗП, розвиваються дуже швидко і нерідко створюють загрозу життю хворого. Аспіринова тріада, найтяжчий варіант аспіринової інтолерантності, проявляється анафілактоїдною реакцією на НПЗП, нападами астматичної ядухи й утворенням носових поліпів.

Найбільш частим клінічним варіантом захворювання у дітей є поєднання атопічної (алергічної) БА з непереносимістю НПЗП, що відображає схожість патогенетичних механізмів, які лежать в основі цих станів, і становить суттєвий інтерес у клінічному плані. Для деяких хворих на БА непереносимість НПЗП є фактором, що провокує тяжкий перебіг захворювання, розвиток кортикозалежності та підвищену смертність.

Дебютом «аспіринової тріади» частіше є цілорічний риніт, а у 25% хворих — поліпозна риносинусопатія. Головними симптомами аспіринової тріади є ринорея, закладення носа, гіпо- чи аносмія (зниження чи відсутність нюху), біль у проекції принососих пазух, головний біль. Спочатку ці клінічні прояви не супроводжуються бронхоконстрикцією, але з часом виникають напади ядухи у відповідь на прийом НПЗП. Бронхоспазм розвивається через 10–30 хвилин чи через декілька годин після вживання препарату. Напад ядухи може супроводжуватись уртикарними висипаннями, шлунково-кишковою диспепсією, ринітом, кон'юнктивітом.

У постановці діагнозу АА велика роль належить збору анамнезу та клінічним проявам, а також оцінці функції зовнішнього дихання за рівнем параметрів об'єму форсованого видиху за першу секунду (ОФВ₁), життєвої ємності легень (ЖЄЛ), пікової швидкості видиху (ПШВ). Цим хворим притаманна висока еозинофілія крові та мокротиння, особливо у дітей [6]. Однак діагностику ускладнює поєднання АА з алергічною формою хвороби, а також загострення хронічної інфекції дихальних шляхів бактеріальної та грибової етіології. Привертає увагу той факт, що серед хворих на астматичну тріаду пацієнтів з атопією практично немає [6].

На відміну від інших форм астми, при АА у 3–6 разів підвищений вміст ЛТ-Е₄ в сечі та ЛТ-С₄ у назальному секреті, що можна використовувати в діагностиці захворювання. У 1989 році співробітниками Московського НДІ педіатрії та дитячої хірургії і НДІ пульмонології розроблено специфічну діагностику АА, яка заснована на здатності лейкоцитів хворих вивільняти лейкотрієни під дією індометацину (аспірину) *in vitro*. Цей метод знайшов своє застосування в педіатричній практиці та дозволяє уникнути провокаційного тесту з аспірином.

Проте найбільш точна верифікація діагнозу АА проводиться пробою з аспірином (*in vivo*). Доцільність використання провокаційних проб *in vivo*, способи їх проведення продовжують активно вивчатися. Проведення цієї проби можливе тільки за наявності реанімаційного відділення та досвідчених лікарів. Хворий повинен перебувати в стані стійкої ремісії, при нормальних чи індивідуально кращих показниках ФЗД. Пробу починають з 5 мг перорального аспірину, повільно її збільшуючи, за необхідності, двічі доти, поки не відбудеться достовірне зниження ОФВ₁ на 15–20% і більше чи зниження показників кривої «потік-об'єм» форсованого видиху на 25% від початкового рівня, що розцінюється як позитивна реакція. Якщо проба негативна, нарощування дози припиняють на сумарній дозі 500 мг препарату [6]. Серйозним недоліком перорального

провокаційного тесту з аспірином є вірогідність виникнення виразного бронхоспазму, тому його необхідно проводити тільки за наявності засобів інтенсивної терапії.

Запропоновано також проводити провокаційні тести з використанням тартразину або з інгаляційним індометацином. Останній тест є високоспецифічним, побічні реакції після нього менш виразні, ніж при пероральному тесті, і легше піддаються зворотному розвитку. Отже, створення надійного лабораторного методу діагностики непереносимості аспірину є актуальною задачею (С.М. Пухлик).

Останніми роками запропонований назальний провокаційний тест, який проводиться за допомогою швидкорозчинних полімерних плівок з включенням лізин-аспірину у різній концентрації (1%–3%–6%). Для контролю, перед початком дослідження у ніс пацієнтам вводиться така ж полімерна плівка без лізин-аспірину. Стан носового дихання оцінюється за допомогою риноманометрії до початку тесту і через 15 і 30 хвилин після введення діагностичної плівки. Також визначається наявність місцевих симптомів у порожнині носа: стан слизової оболонки — колір, набряклість і ознаки подразнення — свербіння, чхання і слизувати виділення, сльозотеча. Найефективніше використовувати назальні диски з вмістом лікарської речовини 6 мг, оскільки при цьому є достатньо переконливі місцеві симптоми, а загальні клінічні прояви повністю відсутні. Можливо, останнє пояснюється також і тим, що після проявів симптомів подразнення у порожнині носа та їх оцінки, видаляються залишки плівки і порожнина носа промивається ізотонічним сольовим розчином. У цьому є переваги полімерних швидкорозчинних плівок перед закапуванням у ніс рідкого лізин-аспірину, де також більш важко дозувати кількість лікарської речовини. Назальні провокаційні тести із застосуванням лізин-аспірину для діагностики чутливості до аспірину на підставі маніфестної бронхіальної симптоматики виявилися менш небезпечними, ніж інші провокаційні тести, реакції були менш виразні і легше піддавались контролю. Крім того, назальні провокаційні тести займають менше часу, а отже краще підходять для щоденного використання (С.М. Пухлик).

Терапія аспіринової астми

Дієта. У деяких продуктах харчування міститься речовина, яка є аналогом аспірину за принципом дії на організм людини. Це *тартразин* — барвник жовтого кольору, який додають у напої та випічку, а також *бензойнокислий натрій*, який є консервантом і застосовується у приготуванні рибних пресервів і маргаринів. Хворим необхідно ретельно вивчати склад таких продуктів або повністю відмовитися від них, щоб запобігти загостренню хвороби. Тим більше, що зазначені на упаковці компоненти не завжди відповідають тим, які виробник насправді включив до складу продукту. Хворим на АА не рекомендується вживати в їжу кулінарні вироби з жовтим кремом і безалкогольні напої на основі штучних есенцій, оскільки в них може міститися тартразин, який до того ж має алергенні властивості [4,7].

З обережністю таким пацієнтам слід вживати їжу, яка містить речовини, що стимулюють викид гістаміну, — цитрусові, рибу, свіжу капусту.

Пацієнтам доречно уникати вживання в їжу і консервованих продуктів, ковбас, буженини, шинки, оскільки ці продукти можуть містити саліцилати.

Ще одне джерело саліцилатів — *овочі, фрукти та ягоди*. Природні саліцилати є у чорній смородині, малині, огірках і помідорах, абрикосах, вишні, хоча й у маленьких кількостях, тому вживання цих продуктів у їжу зрідка

викликає бронхоспазм [1,7,8]. У разі непереносимості аспірину усі фрукти та ягоди рекомендується вживати в печеному або вареному вигляді (компоти). *Пацієнт повинен знати про особливості цих продуктів харчування.*

При АА (аспіриновій тріаді) хворим *протипоказано приймати такі препарати:*

- аспірин (ацетилсаліцилова кислота) і всі препарати, що його містять;
- усі похідні піразолону (реопірин, бутадіон, анальгін, амідопірин) та усі препарати, які їх містять (навіть баралгін, теофедрин);
- бруфен;
- індометацин;
- будь-які таблетки у жовтій оболонці (містять тартразин);
- усі протизапальні ліки.

Лікування АА включає в себе *базову фармакотерапію*, що рекомендована для лікування БА (ступінчастий підхід до призначення лікування залежно від ступеня важкості захворювання), а також категоричне виключення прийому НПЗП, у тому числі й *гідрокортизону суцукінату та продуктів харчування, що містять саліцилати.*

Важкість АА диктує необхідність тривалого, впродовж декількох років, застосування препаратів інгаляційних ГКС. Останні в наш час є найбільш ефективними засобами, які впливають на запалення дихальних шляхів при астмі. Одна з основних дій ГКС — пригнічення вивільнення лейкотрієнів шляхом синтезу ліпокортину — специфічного білка, який блокує активність фосфоліпази А2 і запобігає, таким чином, вивільненню арахідонової кислоти — джерела синтезу лейкотрієнів.

Упродовж останніх кількох років широке розповсюдження як протизапальні контролюючі засоби отримали препарати антагоністів лейкотрієнових рецепторів. Одні з них блокують рецептори лейкотрієнів, інші інгібують фермент ліпоксигеназу і знижують синтез лейкотрієнів [12,13]. Зафірлукаст (аколат) і монтелукаст (сингуляр, мілукант, синглон, глемонт, лукаст тощо) — потужні, високоселективні антагоністи цистеїнілових лейкотрієнів С4, D4, E4. Їхня дія обумовлена міцною блокадою лейкотрієнових рецепторів. Вони послаблюють ранню та пізню фази алергічного запалення — ефективно попереджають наслідки дії лейкотрієнів (підвищення проникності судин, приплив еозинофілів до легень, зниження гіперактивності бронхів) і тим самим сприяють припиненню нападів астми. Ці засоби застосовуються перорально, що дозволяє уникнути можливих проблем, пов'язаних з небажанням пацієнтів проводити інгаляційну терапію або з технікою інгаляції. Їх використання у вигляді монотерапії дозволяє досягти контролю у разі легкої персистуючої астми. Доведено, що застосування монтелукасту в комбінації з інгаляційними ГКС або з інгаляційними ГКС і тривало діючими β_2 -агоністами при тяжких формах астми, у тому числі АА, а також при астмі, що поєднана з алергічним ринітом, є високоефективним і доцільним. Слід особливо підкреслити, що монтелукаст добре поєднується з іншими засобами, які використовуються для лікування алергічного риніту і поліпозу носа, — з H1-антигістамінними препаратами та інтраназальними ГКС [6].

Отже, монтелукасту властиві наступні ефекти [14]:

1. Контроль астми для зниження доз інгаляційних ГКС.
2. Зниження запалення дихальних шляхів і бронхіальної гіперреактивності.
3. Поліпшення фізичної витривалості людини.
4. Покращення функції легень.

5. Скорочення потреби в бронходилататорах, що свідчить про кращий контроль хвороби.
6. Зниження частоти і важкості загострень, які потребують ліків невідкладної допомоги.
7. Зниження частоти нічних симптомів.
8. Блокування аспірин-індукованої бронхоконстрикції в аспірин-чутливих хворих.
9. Бронходилатуюча дія як демонстрація швидкого поліпшення ОФВ1.
10. Аддитивний (сумаційний) ефект разом з ефектом β2-агоністів.
11. Аддитивний ефект разом з інгаляційними ГКС.

Таким чином, застосування модифікаторів лейкотрієнів при БА є патогенетично виправданим, а поєднане їх використання з інгаляційними ГКС часто дозволяє знизити дози останніх. Разом з тим, як свідчить клінічний досвід, монотерапія модифікаторами лейкотрієнів при важких формах астми, у тому числі при АА, є недостатньою. Доцільним є поєднання обох груп препаратів для успішного лікування цієї форми БА.

Одним з патогенетичних методів лікування АА, на відміну від традиційних методів базової фармакотерапії БА, є проведення десенситизації аспірином у дорослих хворих. Метод заснований на феномені формування толерантності (нечутливості, несприйнятності) до повторної дії НПЗП в період 24–72 години після нападу ядухи, викликаного прийомом першої дози НПЗП. Ще D.D. Stevenson (1983) показав, що даний метод покращує контроль симптомів риносинуситу і БА. За життєвої необхідності призначення НПЗП хворим із супутньою патологією (ревматичні хвороби, артрити) десенситизацію проводять у палаті інтенсивної терапії протягом не менше трьох днів.

Десенситизація ацетилсаліциловою кислотою проводиться лише в стаціонарі досвідченим лікарем. Її починають при стабільному (контрольованому) перебігу астми як клінічно, так і за даними ФЗД, і далі проводять з обов'язковим моніторингом легеневих симптомів і спірометричних показників протягом не менше двох років [4]. Пороговою дозою є та, яка викликала падіння ОФВ1 не менш, ніж на 20%. Кожна наступна доза ацетилсаліцилової кислоти збільшується не більше, ніж удвічі, і доводиться до 600–650 мг на добу [4]. Зазвичай використовуються така схема десенситизації: 1-й день: 3 мг, потім 30 мг, потім 60 мг; 2-й день: 100 мг, потім 300 мг, знову 300 мг, потім 600 мг. При появі реакції дозу, яка викликала погіршення стану хворого, повторюють після усунення бронхоспазму. За відсутності реакції дозу аспірину збільшують з 3-годинним інтервалом до появи ознак реакції або до досягнення дози 600 міліграмів.

Десенситизація вважається досягнутою, якщо хворий приймає вказану дозу (600–650 мг) без погіршення самопочуття та зниження показників ФЗД [4]. Далі призначається підтримуюча терапія по 325 мг аспірину на добу протягом одного місяця, в подальшому через день у тій самій дозі протягом року і через два дні — протягом двох років. При успішній десенситизації аспірином зникає непереносимість інших НПЗП, а при щоденному прийомі 600 мг аспірину толерантність до НПЗП може зберігатися довго. Проте при відміні препарату вона зникає протягом 2–3 днів, що вимагає повторного курсу десенситизації аспірином за вищенаведеною схемою. За необхідності застосування НПЗП у хворих з АА слід дотримуватись принципу елімінації та призначати ті препарати, які не мають антициклооксигеназної активності.

Протипоказаннями до проведення десенситизації є загострення АА, кровоточивість, пептична виразка, тяжкі

захворювання печінки і нирок, вагітність. Дослідження останніх років продемонстрували, що механізм цього методу лікування пов'язаний з формуванням нечутливості рецепторів дихальних шляхів до ефектів лейкотрієнів [4].

Слід звернути увагу й на те, що метод лікування АА, який застосовується у дорослих хворих, шляхом десенситизації малими дозами аспірину, у дітей є неприпустимим у зв'язку з небезпекою розвитку важких ускладнень [4].

Варто зазначити, що для знеболення чи зниження температури у таких пацієнтів використовують парацетамол в дозі 0,5 г (500 мг) на добу. Проте останніми роками отримано доказові дані про те, що застосування у дітей на першому році життя парацетамолу та антибіотиків сприяє розвитку БА в подальшому. Ймовірно, що АА теж формується за таких самих причин. Тому однією з пропозицій щодо профілактики розвитку БА, викладених у Глобальній ініціативі з астми (GINA-2014), є рекомендація за можливості уникати застосування парацетамолу (acetaminophen) та антибіотиків широкого спектра дії у дітей першого року життя [11]. У разі неможливості прийому аспірину та інших НПЗП проводити жарознижуючу терапію потрібно за допомогою фізичних методів — очисна прохолодна клізма, обтирання дитини половинною сумішшю спирту і води, обгортання голого тіла дитини вологим простирадлом, у крайньому випадку застосовувати розчин аміназину внутрішньовенно титрованим методом.

Як хірургічний метод лікування поліпозного риносинуситу в осіб з АА у минулому широко використовувалася поліпектомія. Мета такого оперативного втручання полягала у відновленні вільного носового дихання, видаленні поліпозної тканини, максимальному збереженні здорової слизової оболонки носа. Частіше операція виконувалася петлею методом коагуляції або перерізання ніжки поліпа. Така поліпектомія була достатньо травматичною, оскільки при випадковому дотикі до слизової оболонки ушкоджувалася і здорова тканина. Менш травматичними методами оперативного лікування є ендоскопічна ендоназальна поліпектомія і лазерна деструкція поліпів. Ендоскопічна поліпектомія може викликати тимчасове поліпшення стану хворих, проте пацієнти, які отримали десенситизацію аспірином, не потребують оперативного втручання принаймні протягом двох років [9]. Крім того, доведено достатньо високу ефективність при поліпозному риносинуситі інтраназальних ГКС. У зв'язку з цим частота оперативних втручань у хворих на АА останніми роками істотно знизилася.

Прогноз при АА переважно такий самий, що й при інших формах БА. Відмова від прийому аспірину та інших НПЗП не призводить до одужання пацієнтів, але знижує у них частоту загострень захворювання.

Наводимо клінічний випадок аспіринової тріади, яка дебютувала в 11-річному віці.

Хворий А., 15 років. Вперше хлопчик був госпіталізований до НДСЛ «ОХМАТДИТ» у віці 12 років зі скаргами на задишку експіраторного характеру, нападоподібний кашель після вживання в їжу продуктів, що містять саліцилати.

З анамнезу: дитина від 5-ї вагітності, 2-х пологів шляхом кесарського розтину на 32 тижні внаслідок відшарування нормально розташованої плаценти. Вага при народженні — 2170 г, зріст — 43 см, оцінка за шкалою Апгар — 5–6 балів. Народився у важкому стані, перебував у відділенні інтенсивної терапії (на штучній вентиляції легень — 4 доби) з діагнозом: недоношеність 2 ступеня, внутрішньоутробна гіпоксія, синдром дихальних розладів — пневмопатія, загроза щодо реалізації внутрішньоутробного інфікування (з приводу чого проводилася антибіоти-

котерапія, перелита плазма). На грудному вигодовуванні знаходився лише 1 місяць, надалі годувався сумішно NAN. Щеплення проти дитячих інфекцій проводилося за індивідуальним графіком. Переніс рахіт, залізодефіцитну анемію 1 ступеня, червінку, лакунарну ангіну. У перші роки життя відзначалося збільшення тимусу 2 ступеня.

Сімейний анамнез обтяжений з обох боків: БА у діда по лінії батька, поліноз у бабусі та БА у прадіда по лінії матері.

В анамнезі хвороби: хворів на часті ГРВІ, обструктивний бронхіт (у 3, 6 місяців, 1 рік 3 місяці, 3 роки), вітряну віспу (у 3 роки), лівобічну нижньодольову пневмонію (у 4 роки). За останній рік кількість епізодів бронхообструкції (wheezing) становила 5–6 разів. У віці 11 років знаходився на стаціонарному лікуванні у ЛОР-відділенні з діагнозом: хронічний поліпозний етмоїдит. Проведена двобічна поліпетмоїдотомія. В 11 років 8 місяців був на лікуванні у стаціонарі ДУ «Інститут отоларингології» з діагнозом «Двобічний хронічний поліпозний риносинусит». Проведена етмоїдотомія з видаленням поліпозної тканини. Хворий вперше відзначив, що під час госпіталізації після введення анальгін мав місце епізод сухого нападоподібного кашлю. Терапії не отримував. У віці 12 років проведена повторна ендоскопічна полісинусотомія. Через 6 місяців стан хворого погіршився, з'явився сухий нав'язливий кашель, відмічалась задишка при фізичному навантаженні. Обстежений за місцем проживання та консультований пульмонологом. Встановлено діагноз: «Бронхіальна астма». Отримував вентолін (за показаннями), кетотіфен. Через 4 місяці консультований дитячим алергологом, який на підставі характерної клінічної картини та проведених алергологічних проб, у тому числі з медикаментозними алергенами (*in vitro*, де виявлено підвищений вміст активованих базофілів після інкубації з досліджуванним препаратом «Ацетилсаліцилова кислота» та токсичну дію на базофіли з наступним їх руйнуванням після інкубації з препаратом «Аналігін»), встановлено діагноз: «Аспіринова астма». Ретроспективно відзначено, що після вживання в їжу свіжої малини, полуниці, помідорів і деяких консервованих продуктів відзначалися болі у животі, нудота, іноді блювання, плямисті висипання на тілі без свербежу. На тлі виключення з раціону продуктів, що містять саліцилати, та призначення антагоністів лейкотрієнів (сингуляра) стан дитини покращився. Через два місяці госпіталізований до педіатричного відділення НДСЛ «ОХМАТДИТ» для дообстеження та визначення подальшої тактики ведення дитини.

При поступленні у хлопчика помітно виражена бронхообструкція та відзначається утруднене носове дихання.

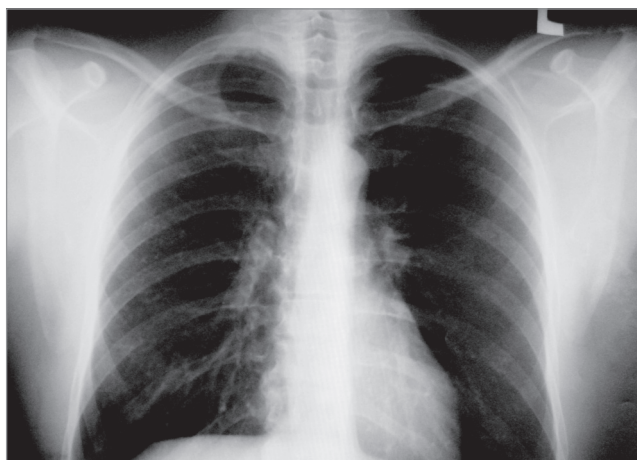


Рис. 2. Рентгенограма органів грудної клітки

Об'єктивно: воронкоподібна грудна клітка, збільшення шийних лімфатичних вузлів. Перкуторно на легенях — коробковий тон, аускультативно — жорстке дихання з подовженим видихом, хрипи не вислуховуються. Відносні межі серця відповідають віку. Серцеві тони нормального ритму, гучні. Живіт м'який, безболісний. Печінка +1 см, селезінка не збільшена.

Проведені обстеження

Функція зовнішнього дихання (ФЗД): реєструється вентиляційна недостатність 2 ступеня за обструктивним типом.

Рентгенографія органів грудної клітки: легеневий малюнок різко підсилений за рахунок перибронхіальних змін, корені деформовані, безструктурні; купола діафрагми чіткі, синуси вільні (рис. 2).

Огляд ЛОР-спеціаліста: двобічний поліпозний гайморетмоїдит.

Комп'ютерна томографія лицьового черепа: на серії томограм відмічається тотальне виповнення поліпоподібними утвореннями решіткового лабіринту, основної пазухи, гайморової пазухи справа та пристінкової зліва (рис. 3).

Консультація генетика: патології не виявлено.

Фіброезофагогастроуденоскопія: поверхневий катаральний гастродуоденіт, дуоденогастральний рефлюкс 1–2 ступеня.

Назоцитограна: нейтрофілів — 95%, еозинофілів — 5%.

Специфічні ІgЕ-антитіла до харчових та інгаляційних антигенів у сироватці крові відсутні.

Гемограма: лейкоцитів — $6,5 \times 10^9$ /л, еритроцитів — $5,22 \times 10^{12}$ /л, гемоглобіну — 142 г/л, тромбоцитів — 308×10^9 /л, паличкоядрових нейтрофілів — 1%, сегментоядрових нейтрофілів — 55%, лімфоцитів — 26%, моноцитів — 11%, еозинофілів — 7%; ШОЕ — 6 мм/год.

Біохімічний аналіз крові: С-реактивного білка — 1,7 мг/л, ІgG — 11,9 г/л, ІgA — 1,8 г/л, ІgM — 2,17 г/л, ЦІК — 54 (норма — до 50 од.).

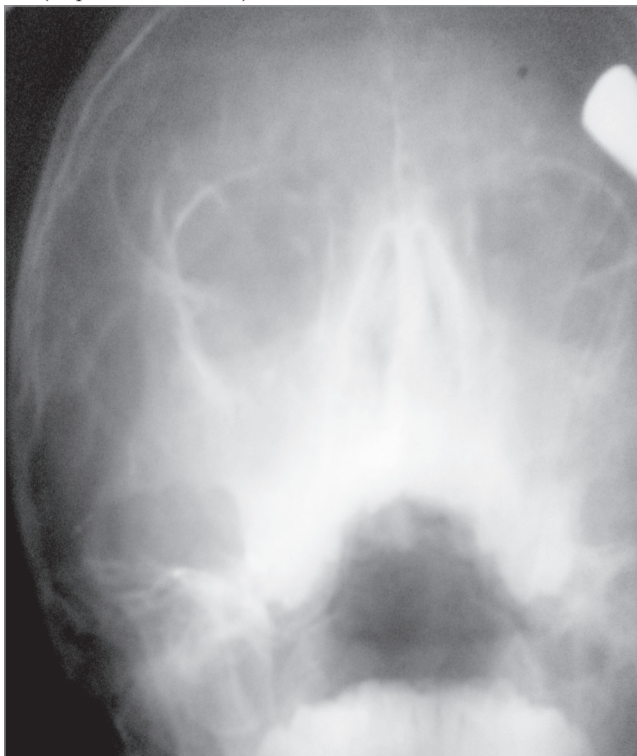


Рис. 3. Рентгенограма придаткових пазух носа
Дитина (11 років 6 міс): права й ліва верхньощелепні пазухи повністю затемнені, комірки решітчастої кістки також затемнені з обох боків. Висновок: рентген-картина відповідає двобічному гайморетмоїдиту

Урограма та копрограма — без патології.

Загальний IgE — 26,41 IU/мл (у межах вікового нормативу), специфічних IgE-антитіл до поширених алергенів за методом молекулярної діагностики (Fhadiator) у сироватці крові не виявлено.

Таким чином, беручи до уваги анамнестичні та клінічні дані, а також результати наведених вище обстежень, у дитини встановлено діагноз: «Аспіринова тріада (непереносимість НПЗП, поліпоз носа, аспіринова астма), поєднана з алергічною бронхіальною астмою, а також хронічний гастродуоденіт, дуоденогастральний рефлюкс 1–2 ступеня, вегетативна дисфункція періоду пубертату».

Проведено корекцію лікування: виключено продукти, що містять саліцилати; невідкладна терапія — вентолін за показаннями; базова терапія БА — фліксотид 50 мкг 2 рази на день терміном 3 місяці, після чого проведена оцінка контролю БА з відміною фліксотиду; сингуляр 10 мг тривало ввечері; назонекс — по 1 інсуфляції у кожную половину носа 1 раз на день вранці 3-місячним курсом; мотиліум по 1 таблетці 3 рази на день і 1 таблетка на ніч впродовж 1 місяця; фосфалюгель 1 порошок 3 рази на день 2–3 тижні; в якості жарознижуючого за необхідності — парацетамол. На тлі лікування стан хворого стабілізувався, симптоми захворювання зникли. Надалі пацієнт проходив амбулаторні контрольні обстеження з корекцією терапії. Слід зазначити, що хлопець декілька

разів знаходився у реанімаційному відділенні з приводу тяжких загострень АА внаслідок порушень дієти — вживання фруктів, що призводило до критичних станів за рахунок бронхоспазму, нестерпних болів у животі, повторного блювання та анафілаксії.

Аналізуючи цей випадок АА у дитини, слід зазначити, що особливістю даного випадку було поєднання в 11-річного хлопчика аспіринової тріади з алергічною БА, яка виникла на тлі сімейного обтяженого за обома лініями atopічного анамнезу. Очевидно, що запідозрити аспіринову тріаду можна було б з моменту встановлення ЛОР-спеціалістами діагнозу поліпоза носа і скерувати хворого до дитячого алерголога. Були зайвими декілька операцій з приводу рецидивів назального поліпозу, доцільніше було б проводити тривалу терапію інтраназальними ГКС (назонексом) паралельно з монтелукастом. Замість цього діагноз АА був встановлений дитячим алергологом через два роки. Особливі проблеми виникли у періоді пубертату, коли хлопець неодноразово порушував дієту і розгортав важку клінічну картину загострення аспіринової тріади, внаслідок чого неодноразово знаходився на лікуванні у відділенні реанімації та інтенсивної терапії.

Отже, АА є особливою, досить підступною, формою БА у дітей, про яку необхідно знати практичним лікарям — педіатру, дитячому алергологу та пульмонологу.

ЛІТЕРАТУРА

1. Балаболкин И. И. Аспиринная бронхиальная астма у детей / И. И. Балаболкин, Д. Ш. Мачарадзе // *Аллергология*. — 1999. — № 4. — С. 29–31.
2. Богорад А. Е. Семейная форма аспириновой астмы / А. Е. Богорад // *Трудный пациент*. — 2009. — № 9. — С. 35–38.
3. Геппе Н. А. Бронхиальная астма у детей. Стратегия лечения и профилактика / Н. А. Геппе // *Национальная программа «Бронхиальная астма у детей. Стратегия лечения и профилактика»*. — 3-е изд., испр. и доп. — Москва : Издательский дом «Атмосфера», 2008. — 108 с.
4. Зайков С. В. Особливості клініки, діагностики та лікування аспіринової бронхіальної астми / С. В. Зайков, Л. В. Міхей // *Новости медицины и фармации*. — 2011. — № 380. — С. 3–5.
5. Каганов С. Ю. Аспиринная астма у детей / С. Ю. Каганов, Б. И. Круглый // *Педиатрия*. — 1988. — С. 56–60.
6. Княжеская Н. П. Аспиринная бронхиальная астма и антагонисты лейкотриенов [Электронный ресурс] / Н. П. Княжеская // *РМЖ*. — 2000. — № 12 (Пульмонология. Фтизиатрия, № 505). — Режим доступа : http://www.rmj.ru/articles_1639.htm
7. Ласица О. И. Бронхиальная астма в практике семейного врача / О. И. Ласица, Т. С. Ласица. — Киев, 2001. — С. 144–148.
8. Мачарадзе Д. Ш. Ацетилсалициловая кислота и астма: педиатрические аспекты [Электронный ресурс] / Д. Ш. Мачарадзе // *Лечащий врач*. — №03/04. — Режим доступа : <http://www.lvrach.ru/2004/03/4531155/>
9. Delillier P. Leukotriens, leukotrien receptor antagonists and leukotriene synthesis inhibitors in asthma: an update. Part II / P. Delillier, N. Bacard, C. Advenier // *Pharmacol. Res.* — 1999. — Vol. 40, № 1. — P. 15–29.
10. Eriksson J. Aspirin-intolerant asthma in the population: prevalence and important determinants / J. Eriksson, L. Ekerljung, A. Bossios [et al.] // *Clin. Exp. Allergy*. — 2015. — Vol. 45 (1). — P. 211–219. doi: 10.1111/cea.12359.
11. Global Initiative for Asthma. A Guide for Health Care Professionals, Revised 2014. — Access mode : <http://www.ginasthma.org>
12. Gohil U. Aspirin Induced Asthma — a Review / U. Gohil, A. Modan, P. Gohil // *Global Journal of Pharmacology*. — 2010. — Vol. 4 (1). — P. 19–30.
13. McMains K. C. Medical and surgical considerations in patients with Samter's triad / K. C. McMains, S. E. Kountakis // *American Journal of Rhinology*. — 2006. — Vol. 20, № 6. — P. 573–576.
14. Mehta P. N. Montelukast in Childhood Asthma / P. N. Mehta // *Indian Pediatrics*. — 2000. — Vol. 37. — P. 1201–1209.
15. Varghese M. Aspirin-Exacerbated Asthma / M. Varghese, R. Lockey // *Allergy Asthma Clin. Immunology*. — 2008. — Vol. 4, № 2. — P. 75–83.

Аспириновая астма у детей — нередкая форма заболевания

Е.Н. Охотникова¹, Л.В. Дуда¹, Г.В. Шклярская²

¹Национальная медицинская академия последипломного образования имени П.Л. Шупика, г. Киев, Украина

²Национальная детская специализированная больница «ОХМАТДЕТ», г. Киев, Украина

В статье представлена информация об основных особенностях аспириновой бронхиальной астмы у детей. Показано, что распространенность непереносимости аспирина, нестероидных противовоспалительных средств или салицилатов пищевых продуктов у детей с бронхиальной астмой колеблется в широких пределах — от 3% до 28%. Аспириновая астма встречается преимущественно в школьном возрасте. Главным звеном патогенеза непереносимости аспирина является блокада циклооксигеназного пути метаболизма арахидоновой кислоты, вследствие чего активируется липооксигеназный путь ее обмена с высвобождением активных медиаторов воспаления — лейкотриенов, количество которых значительно превышает их уровень при обычной бронхиальной астме. Первые симптомы непереносимости аспирина могут включать чихание, насморк или заложенность носа и гиперемия лица, появляющиеся через 1–3 часа после его приема. Аспириновая астма характеризуется тяжелым течением, а ее приступ может угрожать жизни. В тяжелых случаях она проявляется носовыми полипами, длительным синуситом и утратой обоняния. Половина больных полипозным риносинуситом со временем начинает реагировать развитием удушья на прием аспирина, первые приступы которого нередко возникают после полипэктомии и радикальных операций на околоносовых пазухах. В отдельных случаях полипоз поражает и другие слизистые — желудка, мочеполовой системы. Наиболее частый вариант болезни у детей — сочетание атопической астмы с непереносимостью аспирина и его аналогов. Дебютом «аспириновой триады» чаще является круглогодичный ринит, у 25% больных — полипозная риносинусопатия, а главными ее симптомами — ринорея, заложенность носа, снижение или отсутствие обоняния, боль в проекции околоносовых пазух, головная боль. Со временем появляются приступы удушья, причем бронхоспазм в ответ на прием аспирина развивается через 10–30 минут или несколько часов и может сопровождаться появлением крапивницы, диспепсии, в тяжелых случаях — развитием анафилактического шока и асфиктического синдрома.

Ключевые слова: непереносимость аспирина, астма, диагностика, лечение, дети.

SOVREMENNAYA PEDIATRIYA.2015.8(72):99-106; doi10.15574/SP.2015.72.99

Aspirine asthma in children — not a rare form of disease

E.N. Okhotnikova, L.V. Duda, G.V. Shklyarska

¹P.L.Shupik National Medical Academy of Postgraduate Education

²The National Children's Specialized Hospital «ОХМАТДЕТ», Kiev, Ukraine

The article provides information about the basic features of aspirin-induced asthma in children. It is shown that the prevalence of intolerance to aspirin, nonsteroidal anti-inflammatory drugs or food salicylates in children with asthma varies widely — from 3 to 28%. Aspirin asthma is mainly seen at school age. The main link in the pathogenesis of aspirin intolerance is a blockade of the cyclooxygenase pathway of arachidonic acid metabolism, leading to its lipoxygenase pathway with the release of the active inflammatory mediators, the leukotrienes, which number is much higher than their levels in normal bronchial asthma. The first symptoms of aspirin intolerance may include sneezing, runny or stuffy nose and facial flushing, occurring in 1–3 hours after administration. Aspirin asthma is characterized by severe flow, and its attack can be life threatening. In severe cases, it appears with nasal polyps, continuous sinusitis and loss of olfaction. In time the half of the patients with polypous rhinosinuitis begin to respond to aspirin administration with the development of suffocation, its first attacks often occur after polypectomy and radical surgery of the paranasal sinuses. In some cases polyposis injures other mucous membranes — of the stomach, genitourinary system etc. The most common type of the disease in children is a combination of atopic asthma with intolerance to aspirin and its analogs. The most often debut of «aspirin triad» is perennial rhinitis, in 25% of patients it's polypous rhinosinusopathy, and its main symptoms are runny nose, nasal congestion, decreased or absent sense of smell, pain in the projection of the paranasal sinuses, and headache. Over time, appear the episodes of asphyxia, what is more the bronchospasm in response to aspirin develops in 10–30 minutes or a few hours and can be accompanied by the appearance of urticaria, dyspepsia, and in severe cases by anaphylactic shock and asphyxial syndrome.

Key words: aspirine intolerance, asthma, diagnostics, treatment, children.

Сведения об авторах:

Охотникова Елена Николаевна — д.мед.н., проф., зав. каф. педиатрии № 1 НМАПО им. П.Л. Шупика.

Адрес: г. Киев, ул. Дорогожицкая, 9; тел.: (044) 236-21-97.

Дуда Людмила Владимировна — клин. ординатор НМАПО им. П.Л. Шупика.

Адрес: г. Киев, ул. Дорогожицкая, 9; тел.: (044) 236-21-97.

Шклярская Галина Витальевна — врач-педиатр высшей категории педиатрического отделения НДСБ «ОХМАТДЕТ».

Адрес: г. Киев, ул. Чорновола, 28/1, корпус 13; тел.: (044) 236-31-03.

Статья поступила в редакцию 14.12.2015 г.