

УДК: 616.511:[616.98:578.835.1]-07

О.В. Усачова¹, К.С. Ключева¹, О.М. Фірюліна², І.Б. Іванова²**Ентеровірусна екзантема: сучасні клінічні особливості**¹ Запорізький державний медичний університет, Україна² КЗ «Обласна інфекційна клінічна лікарня» Запорізької обласної ради, Україна

SOVREMENNAYA PEDIATRIYA.2015.6(70):43-45; doi10.15574/SP.2015.70.43

Мета: відокремлення діагностичних критеріїв ентеровірусної екзантеми на підставі аналізу клінічного перебігу захворювання у дітей Запорізької області.**Пацієнти і методи.** Особливості перебігу ентеровірусної екзантеми проаналізовані за даними медичної документації 31 дитини віком від 8-и місяців до 18 років, яка була пролікована в обласній інфекційній лікарні м. Запоріжжя у 2014 році.**Результати.** Типовим проявом ентеровірусної екзантеми є плямисто-везикулярний висип на долонях, стопах та слизових оболонках ротової порожнини, який виникає на 2–3 день хвороби на тлі помірного зниження температури тіла. Катаральні прояви були незначними і спостерігались лише у тих дітей, у яких захворювання перебігало з переважним ураженням слизової ротоглотки. Диспептичний синдром спостерігався рідко.**Висновки.** Ентеровіруси є одним із чинників захворювань, які перебігають з екзантемою.

Ентеровірусна екзантема частіше зустрічається у дітей раннього віку. Відсутність ураження шлунково-кишкового тракту при даній формі ентеровірусної інфекції ускладнює діагностику етіології екзантеми в ранній період захворювання.

Ключові слова: ентеровірусна екзантема, діти, клініка, діагностика.**Вступ**

Ентеровірусні інфекції — це гострі інфекційні хвороби, які викликаються вірусами з групи Коксакі та ЕСНО і характеризуються різноманітними клінічними проявами, нерідко ураженнями ЦНС, м'язової системи, міокарда [4]. Дедалі частіше ентеровірусні інфекції зустрічаються як на території Запорізької області, так і всієї України, клінічна форма з ураженням шкірних покривів — ентеровірусна екзантема [2].

Дві третини екзантем у літні та осінні місяці обумовлені ентеровірусами (сімейство пікорновірусів). Зазвичай уражаються діти молодшого віку [1,5,9], і чинниками таких форм хвороби є ентеровіруси ЕСНО (типи 4, 5, 9, 12, 16, 18) і Коксаки (А-9, А-16, В-3).

Морфологічно ентеровірусна екзантема характеризується значною варіабельністю. Найчастіше спочатку висип має макуло-папульозний характер, що пізніше перетворюється на везикулярний, геморагічний або пустульозний. Екзантема часто супроводжується лихоманкою, слабкістю, головним болем, що ускладнює диференціальну діагностику захворювання [6,11].

У сучасних умовах особливе занепокоєння викликає Ентеровірус 71, який розглядається як один з найзначніших патогенів з числа ентеровірусів людини, що відрізняється високою нейропатогенністю та може викликати значні спалахи [4,11]. Слід зазначити, що перебіг такої ентеровірусної інфекції супроводжується наявністю характерної екзантеми, яка виникає в перші кілька днів хвороби, а в подальшому може розвинути ураження нервової системи різного ступеня важкості [4].

Наявність різних елементів екзантеми та енантеми при ентеровірусній інфекції, які виникають на тлі інтоксикаційного синдрому, значно ускладнює діагностику хвороби у дітей. Водночас висока поширеність захворювання, вірогідність виникнення ураження нервової системи і необхідність проведення диференціювання з «бактеріальними екзантемами» вимагає уточнення критеріїв ранньої діагностики ентеровірусних екзантем.

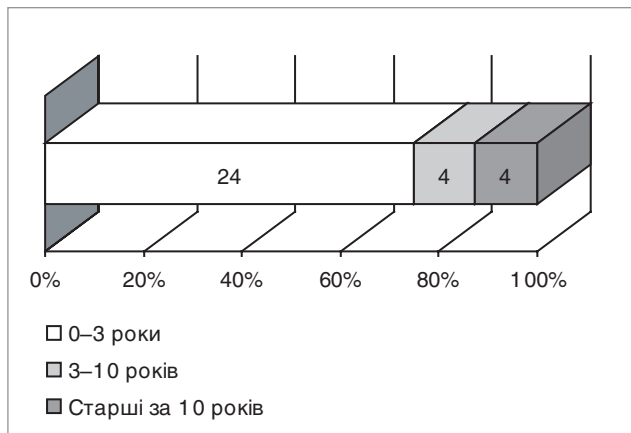
Мета роботи: відокремлення діагностичних критеріїв ентеровірусної екзантеми на підставі аналізу клінічного перебігу захворювання у дітей Запорізької області в сезон 2014 року.**Матеріал і методи дослідження**

Особливості перебігу ентеровірусної екзантеми проаналізовані за даними медичної документації 31 дитини, яка була пролікована в обласній інфекційній лікарні м. Запоріжжя (головний лікар В.Л. Шинкаренко) у 2014 році.

Діти були віком від 8-ми місяців до 18 років. За статтю пацієнти розподілились наступним чином: хлопчиків — 19, дівчаток — 12.

Діагноз ентеровірусної інфекції був запідозрений за наявності типових клінічних симптомів захворювання та підтверджений за допомогою детекції РНК ентеровірусів у ПЛР у калі та у змиві з носоглотки.

Під час аналізу особливу увагу приділяли анамнезу захворювання, опису результатів первинного обстеження



Примітка: $p < 0,05$ відносно інших вікових груп за критерієм χ^2 Пірсона

Рис. Віковий склад пацієнтів з ентеровірусною екзантемою

пацієнта, динаміці клінічних проявів (інтоксикаційний синдром, опис екзантеми та енантеми, диспепсичного синдрому), особливостям лабораторних даних (ЗАК, ЗАС, біохімічні показники, результати специфічного дослідження біоматеріалів пацієнтів на ентеровіруси).

Статистичну обробку отриманих результатів проводили за допомогою програмних пакетів STATISTIKA® for Windows 6.0 На початковому етапі, використовуючи графічний метод W-критерію Шапіро—Уїлка, перевіряли показники, які вивчалися, на відповідність їх нормальному розподілу. Більшість досліджуваних ознак не мали нормального розподілу, тому для подальшого статистичного аналізу застосовувалися непараметричні методи. Порівняння частот номінальних ознак проводили за таблицями спряження (кростабуляції) з оцінкою критерію χ^2 Пірсона та значущості точного критерію Фішера.

Результати дослідження та їх обговорення

Як видно з рисунку, серед обстежених переважали діти раннього віку (24 дитини — 71,4%), тоді як в інших групах було всього по 4 дитини (р 0,05).

Захворювання здебільшого має гострий початок, і в середньому на $2,5 \pm 0,9$ дня хвороби діти потрапляли до стаціонару. Вже на $1,2 \pm 0,3$ дня максимально підвищується температура тіла (в середньому до $38,8 \pm 0,7^\circ\text{C}$). Цей синдром у більшості обстежених пацієнтів був короткочасним (підвищення температури утримувалось впродовж $2,5 \pm 0,9$ дня).

Особливістю перебігу хвороби було те, що на $1,8 \pm 0,9$ дня після перенесеного «гіпертермічного кризу» у першу-другу добу, з поступовим зниженням температури тіла, на шкірі та слизових оболонках ротової порожнини хворих з'являвся висип. Цей синдром утримувався впродовж $5 \pm 1,3$ дня. Висип мав різний характер. Так, у 20 (64,5%) дітей були наявні плями та папули, які переважно локалізувались на стопах та долонях. Їх розмір не перевищував 0,5–0,7 сантиметрів. У 7 (23%) пацієнтів спостерігались явища поліморфізму (в'ялі везикули, папули, ерозії, кірочки). У 4 (13%) хворих мали місце геморагічні елементи, що локалізувались на стопах. Ще у 4 (13%) дітей захворювання перебігало без шкірних проявів, лише

з ураженням слизової оболонки ротоглотки у вигляді гіперемії та везикул на м'якому піднебінні, мигдаликах, яснах, слизовій оболонці щік, язичку.

Слід зазначити, що у переважній більшості (у 20 — 64,5%) пацієнтів висип локалізувався на стопах, долонях та слизовій ротоглотки. У 11 (35,5%) дітей висип поширювався на шкіру всього тіла і мав яскраво-рожевий характер. У двох дітей висип на стопах був зливного характеру, а у однієї дитини супроводжувався наявністю некротичних елементів.

Катаральні прояви були незначними і спостерігались лише у тих дітей, у яких захворювання перебігало з переважним ураженням слизової ротоглотки. Також слід зазначити, що диспептичний синдром спостерігався рідко. Так, у 4 (13%) дітей у перший день спостерігалось одно- або дворазове блювання, у 5 (16%) — діарейний синдром. Відсутність ураження шлунково-кишкового тракту при описаній формі ентеровірусної інфекції ускладнює діагностику етіології екзантеми в ранній період захворювання.

Аналіз лабораторних даних не виявив особливостей та змін: у більшості пацієнтів в ЗАК зареєстрований нормоцитоз або лейкопенія із зсувом лейкоцитарної формули вправо, патологічних змін біохімічних показників не було.

У всіх пацієнтів захворювання мало сприятливий перебіг, і діти були виписані на $4,7 \pm 1,5$ дня лікування, переважало з одужанням (27 з 31-ї дитини).

Висновки

1. Ентеровіруси є одним із чинників захворювань, які перебігають з екзантемою.

2. Ентеровірусна екзантема частіше зустрічається у дітей раннього віку.

3. Типовим проявом ентеровірусної екзантеми є плямисто-везикулярний висип на долонях, стопах та слизових оболонках ротової порожнини, який виникає на 2–3 день хвороби на тлі помірного зниження температури тіла.

4. Катаральні прояви були незначними і спостерігались лише у тих дітей, у яких захворювання перебігало з переважним ураженням слизової ротоглотки.

ЛІТЕРАТУРА

1. Богодельников И. В. Дифференциальный диагноз инфекционных болезней у детей / И. В. Богодельников. — Донецк: Засковский А. Ю., 2013. — С. 160—247.
2. Демина А. В. Энтеровирусы. Часть 2. Энтеровирусные инфекции: многообразие клинических проявлений / А. В. Демина, А. В. Штейнберг // Бюллетень СО РАМН. — 2009. — №6 (140). — С. 116—125.
3. Доан С. І. Епідеміологічний аналіз захворюваності на ентеровірусні інфекції з урахуванням клінічних проявів, вікового і територіального розподілу / С. І. Доан // Запорожский мед. журн. — 2006. — № 2. — С. 62—67.
4. Мартынова Г. П. Энтеровирусная (не полио) инфекция у детей / Г. П. Мартынова // Сибирское мед. обозрение — 2014. — № 3. — С. 100—105.
5. Про затвердження Протоколів діагностики та лікування інфекційних хвороб у дітей : наказ МОЗ України № 354 від 09.07.2004 [Електронний ресурс]. — Режим доступу : <http://www.moz.gov.ua>. — Назва з екрану.
6. Протасеня И. И. Энтеровирусная (Коксаки и ЕСНО) инфекция у детей / И. И. Протасеня, В. П. Молочный, В. И. Резник // Дальневосточный журн. инфекционной патологии. — 2003. — № 2. — С. 51—54.
7. Случай энтеровирусной экзантемы полости рта и конечностей, вызванный вирусом Coxsackie A6 / Демина А. В., Терновой В. А., Нордер Х., Нетесов С. В. // Эпидемиология и инфекционные болезни. — 2011. — № 3. — С. 23—26.
8. Энтеровирусные заболевания: клиника, лабораторная диагностика, эпидемиология, профилактика: метод. указ. (МУ 3.1.1.2130—06). — Москва, 2006. — 59 с.
9. Epidemiology and clinical findings associated with enteroviral acute flaccid paralysis in Pakistan / Saeed M., Zaidi S., Naeem A. [et al.] // BMC Infect. Dis. — 2007. — Vol. 7.
10. Epidemiology and management of infectious diseases in international adoptees / Murray T., Groth M., Weitzman C., Capello M. // Clin. Microbiol. Rev. — 2005. — Vol. 18, № 3. — P. 510—520.
11. Handbook of non-invasive methods and the skin. — 2nd ed.p./ edited by Juergen Serup, Gregor B. E. Jemec, Gary L. Grove, 2005.

Этеровирусная экзантема: современные клинические особенности

Е.В. Усачева¹, Е.С. Клюева¹, О.М. Фирюлина², И.Б. Иванова²

¹ Запорожский государственный медицинский университет, Украина

² КУ «Областная инфекционная клиническая больница Запорожского областного совета», Украина

Цель: выделение диагностических критериев энтеровирусной экзантемы на основании анализа клинического течения заболевания у детей Запорожской области.

Пациенты и методы. Особенности течения энтеровирусной экзантемы проанализированы по данным медицинской документации 31 ребенка в возрасте от 8-и месяцев до 18 лет, пролеченных в областной инфекционной больнице г. Запорожье в 2014 году.

Результаты. Типичным проявлением энтеровирусной экзантемы является пятнисто-везикулезная сыпь на ладонях, стопах и слизистых оболочках ротовой полости, возникающая на 2–3 день болезни на фоне умеренного снижения температуры тела. Катаральные явления были незначительными и наблюдались только у тех детей, у которых заболевание протекало преимущественно с поражением слизистой ротоглотки. Диспептический синдром наблюдался редко.

Выводы. Энтеровирусы являются одним из факторов заболеваний, протекающих с экзантемой. Энтеровирусная экзантема чаще встречается у детей раннего возраста. Отсутствие поражения желудочно-кишечного тракта при данной форме энтеровирусной инфекции затрудняет диагностику этиологии экзантемы в ранний период заболевания.

Ключевые слова: энтеровирусные экзантемы, дети, клиника, диагностика.

SOVREMENNAYA PEDIATRIYA.2015.6(70):43-45; doi10.15574/SP.2015.70.43

Enteroviral exanthem: new clinical features

O.V. Usacheva, K.S. Klyueva, O.M. Firulina, I.B. Ivanova

Zaporizhzhzia State Medical University

KI «Regional Hospital of Infectious Diseases » Zaporozhzhzia Municipal Council

Enteroviral exanthem clinical form of infectious of skin lesions has been spreading widely in Zaporizhzhzia region and throughout Ukraine. Two-thirds of exanthems that occur in the summer and autumn months are due to enterovirus (ECHO (types 4, 5, 9, 12, 16, 18) and Coxsackie (A–9, A-16, B-3)). Morphologically this rash is characterized by enterovirus considerable variability.

Purpose. Identification of diagnostic symptoms of enterovirus exanthema based on the investigation of clinical picture in children in Zaporozhzhzia region during 2014.

Patients and methods. Medical records of 31 children who were treated in the Regional Hospital of Infectious Diseases were analyzed. The children were diagnosed with «enteroviral exanthema» in Zaporozhye during 2014. The children aged 8 months to 18 years old fell into 2 groups according to this sex: boys — 19; girls — 12.

Results and discussion. Analysis of medical documentation showed that the vast majority of children were of young age (up to 3 years old — 24 children; 71.4%). In most patients the disease began acutely and children were admitted to hospital on 2.5±0.9 days in average. The main symptoms were fever and rash on the skin and mucous membranes. Body temperature increased mostly in the first days of the course of disease (an average of 38.8±0.7° C) and was intermittent (fever persisted for 2.5±0.9 days). On 1.8±0.9 days of the illness rash appeared on the skin and mucous membranes of the mouth in children. Rash was of different sort: in 20 children patches and papules localized mainly on the feet and hands were available, and in 23% (7) phenomenon of polymorphism (papules, vesicles flabby, erosions, crusts) was observed. In 4 patients had hemorrhagic elements localized on the feet; in 4 children (13%) the disease developed without cutaneous manifestations but with the damage to the mucosa of the oropharynx only, that manifested itself in congestion and vesicles on the soft palate, tonsils, gums and mucous membrane. The course of the disease was favorable in all patients. And the children were discharged on day 4.7±1.5 mostly recovery (27 of 31 child).

Conclusions. 1. Enteroviruses are one of the factors of diseases associated with rash. They are more common in children of 1st — 3rd year of life. 2. A typical manifestation of enterovirus exanthema is spotty-vesicular rash located on the palms, feet and mucous membranes of the oral cavity. 3. Enteroviral exanthema has a favorable course of disease.

Key words: enteroviral exanthem, children, the clinical picture, diagnostics

Сведения об авторах:

Усачева Е.В. — д.мед.н., зав. кафедрой детских инфекционных болезней ЗГМУ. Адрес: г. Запорожье, пр. Маяковского, 26; e-mail: kdib@mail.ru

Клюева Е.С. — студентка 6-го курса ЗГМУ. Адрес: г. Запорожье, пр. Маяковского, 26; e-mail: kdib@mail.ru

Фирюлина О.М. — зав. отделением ОИКБ г. Запорожье. Адрес: г. Запорожье, б. Гвардейский 142.

Иванова И.Б. — зам. гл. врача по оргметодработе ОИКБ. Адрес: г. Запорожье, б. Гвардейский 142.

Статья поступила в редакцию 15.02.2015 г.